Профилактика зубочелюстных аномалий у детей. Лечение.

Д.м.н. профессор
заведующий кафедрой ортодонтии СПБ ИНСТОМ
Фадеев Р.А.

Ассистент
кафедры ортодонтии СПБ ИНСТОМ
Тимченко В.В.

Санкт-Петербург 2018 г.

Профилактика зубочелюстных аномалий в различные возрастные периоды — одна из самых актуальных проблем современной стоматологии.

При постановке задач профилактики следует **учитывать периоды формирования** зубочелюстной системы, сопровождаемые физиологическими, морфологическими и функциональными изменениями.

Для каждого периода разработаны **комплексы мероприятий**, направленные на устранение неблагоприятных этиологических и патогенетических факторов.

К общим задачам,
важным для всех периодов формирования зубочелюстной системы, относятся:

1) стоматологическое **просвещение** — сведения о методах и средствах профилактики стоматологических заболеваний;

2) своевременная пластика аномальной **уздечки языка;**

Нарушения функций органов челюстно-лицевой области могут быть вызваны укорочением и аномальным прикреплением **уздечки языка**.

Сразу после рождения ребенка врач-акушер-гинеколог должен обратить внимание при осмотре полости рта на размер и место прикрепления уздечки языка.

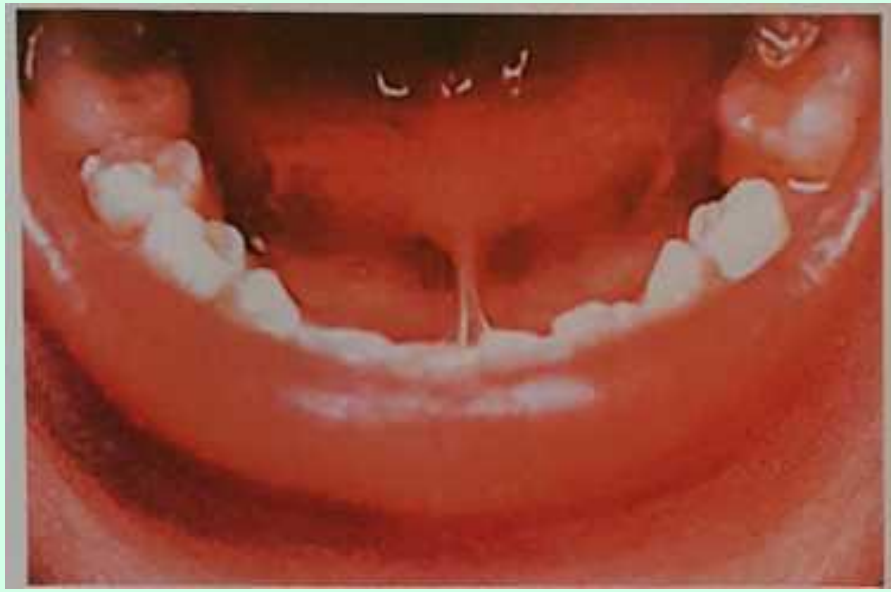

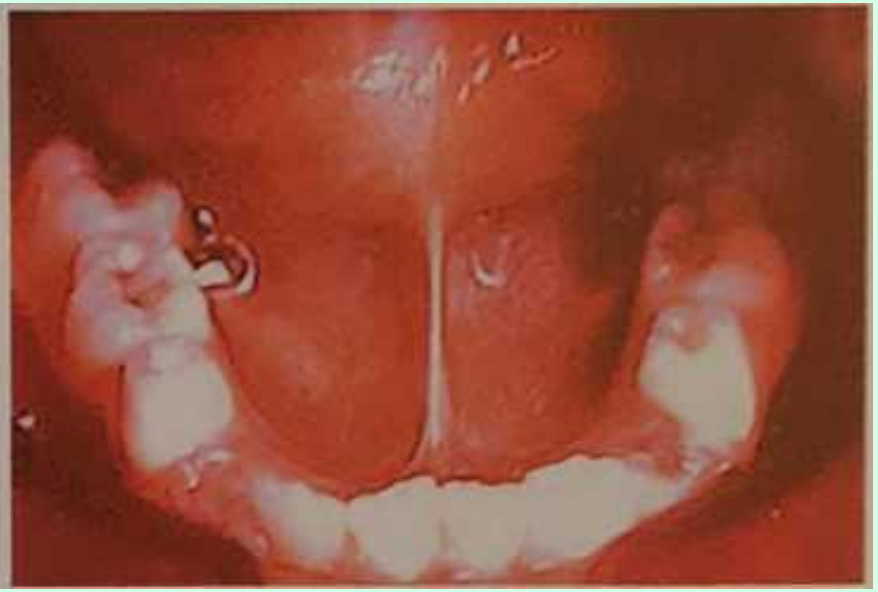

Разновидности аномальной уздечки:

- плотная, широкая, прикрепленная близко к кончику языка;
- тонкая, полупрозрачная, прикрепленная близко к кончику языка;
- плотная, широкая, прикрепленная отступя 1,5 см от кончика языка

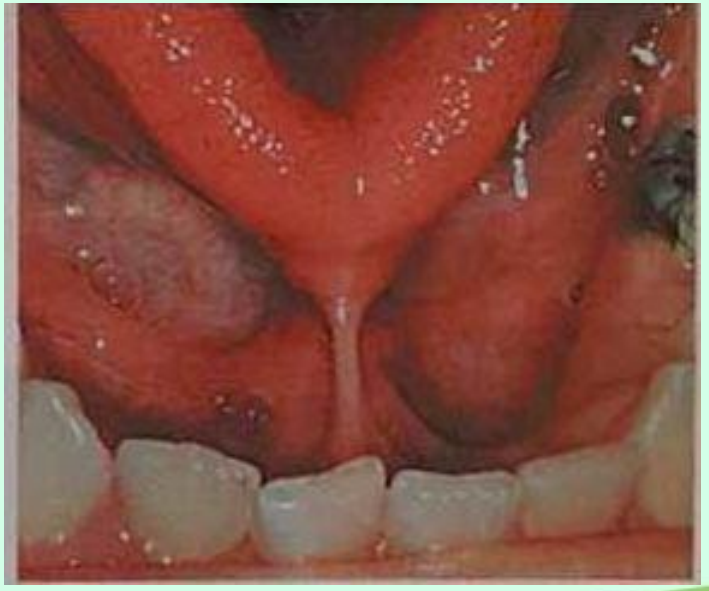

К общим задачам,
важным для всех периодов формирования зубочелюстной системы, относятся:

1) стоматологическое **просвещение** — сведения о методах и средствах профилактики кариеса и заболеваний пародонта;

2) своевременная пластика аномальной **уздечки языка;**

3) культура **питания**;

При **искусственном вскармливании** необходимо следить, чтобы горлышко бутылочки с питательной смесью не оказывало давления на альвеолярные отростки, вызывая нарушение роста челюстей.

Необходимо правильно подбирать **форму и размер соски**, надеваемой на бутылочку с питательной смесью, и соски-пустышки.

У маленьких детей до прорезывания и установления резцов в окклюзию наблюдается **инфантильный тип глотания**, когда для эвакуации пищи ребенок отталкивается кончиком языка от сомкнутых губ.

После прорезывания временных передних зубов и их установления в окклюзию инфантильный тип глотания преобразуется в **соматический**.

Если **этого не происходит**, то в нижней части лица во время неправильного (инфантильного) глотания наблюдается напряжение мышц углов рта, подбородка (симптом «наперстка»), а нередко заметно давление кончиком языка на внутреннюю поверхность одной или обеих губ.

Неправильная артикуляция языка обычно сочетается с отсутствием множественных контактов между зубными рядами на их переднем участке.

При этом нарушается произношение звуков речи.

а

б

в

При **нарушенном глотании** кончик языка располагается между передними зубами:
а, б — вид сбоку;
в — вид спереди.

Прием твердой пищи способствует не только самоочищению полости рта и зубов, но и тренировке жевательных мышц, мышц губ и языка.

Употребление фруктов, овощей сопровождается слюноотделением, удлинением времени пережевывания пищи, интенси-фикацией роста и развития зубочелюстной системы.

К общим задачам,
важным для всех периодов формирования зубочелюстной системы, относятся:

1) стоматологическое **просвещение** — сведения о методах и средствах профилактики кариеса и заболеваний пародонта;

2) своевременная пластика аномальной **уздечки языка;**

3) культура **питания**;

4) борьба с **вредными привычками**;

Необходимо бороться с **вредными привычками** (сосание и прикусывание пальцев, губ, щек, языка, различных предметов), способствующими деформации зубных рядов, нарушению роста челюстей, а также функций зубочелюстной системы.

Негативное <u>влияние вредной привычки</u> (сосание пальца) на формирование зубочелюстной системы

Чтобы отучить ребенка от привычки сосать пальцы или другие предметы, применяют **стандартные вестибулярные пластинки, миофункциональные аппараты, трейнеры**, располагаемые между губами и щеками с одной стороны, зубами и альвеолярными отростками — с другой.

5) **нормализация функций** зубочелюстной системы;

6) распространение **знаний о взаимосвязи** стоматологических и соматических заболеваний;

7) лечебная **гимнастика**;

8) **диспансеризация пациентов** с анатомо-функциональными нарушениями, требующими длительного наблюдения и периодического проведения лечебно-профилактических мероприятий.

Нарушения функций жевания и речи нередко сочетаются с **ранней потерей временных или постоянных зубов**.

Рациональное протезирование позволяет нормализовать высоту нижней части лица и создать условия для правильного функционирования мышц ЧЛО.

В период смены зубов чаще применяют съемные пластиночные протезы, иногда распорки различных конструкций

Ранняя потеря отдельных зубов приводит к наклону соседних зубов по направлению к дефекту, а также их повороту по вертикальной оси.

Аппарат с несъемной распоркой в полости рта

5) **нормализация функций** зубочелюстной системы;

6) распространение **знаний о взаимосвязи** стоматологических и соматических заболеваний;

7) лечебная **гимнастика**;

8) **диспансеризация пациентов** с анатомо-функциональными нарушениями, требующими длительного наблюдения и периодического проведения лечебно-профилактических мероприятий.

У детей и подростков необходимо выявлять **заболевания** зубов, пародонта и формирующиеся зубочелюстно-лицевые аномалии и деформации, при которых необходимы диспансерное наблюдение и долговременная лечебная помощь.

В их число входят:

1. врожденные пороки развития мягких тканей лица (расщелина верхней губы — одно- или двусторонняя, мягкого нёба, косая расщелина лица, срединная расщелина);
2. пороки развития костей лицевого отдела черепа — расщелина верхней губы и альвеолярною отростка верхней челюсти — одно- или двусторонняя, срединная расщелина средней зоны лицевою скелета;

3. аномалии числа зубов (сверхкомплектные зубы, адентии — частичная, множественная, полная), аномалии формы зубов, ретенция зубов;
4. синдромы: Робена, ангидротической эктодермальной дисплазии и др.;
5. хронические стоматологические заболевания.

Врожденные расщелины верхней губы, альвеолярного отростка, нёба

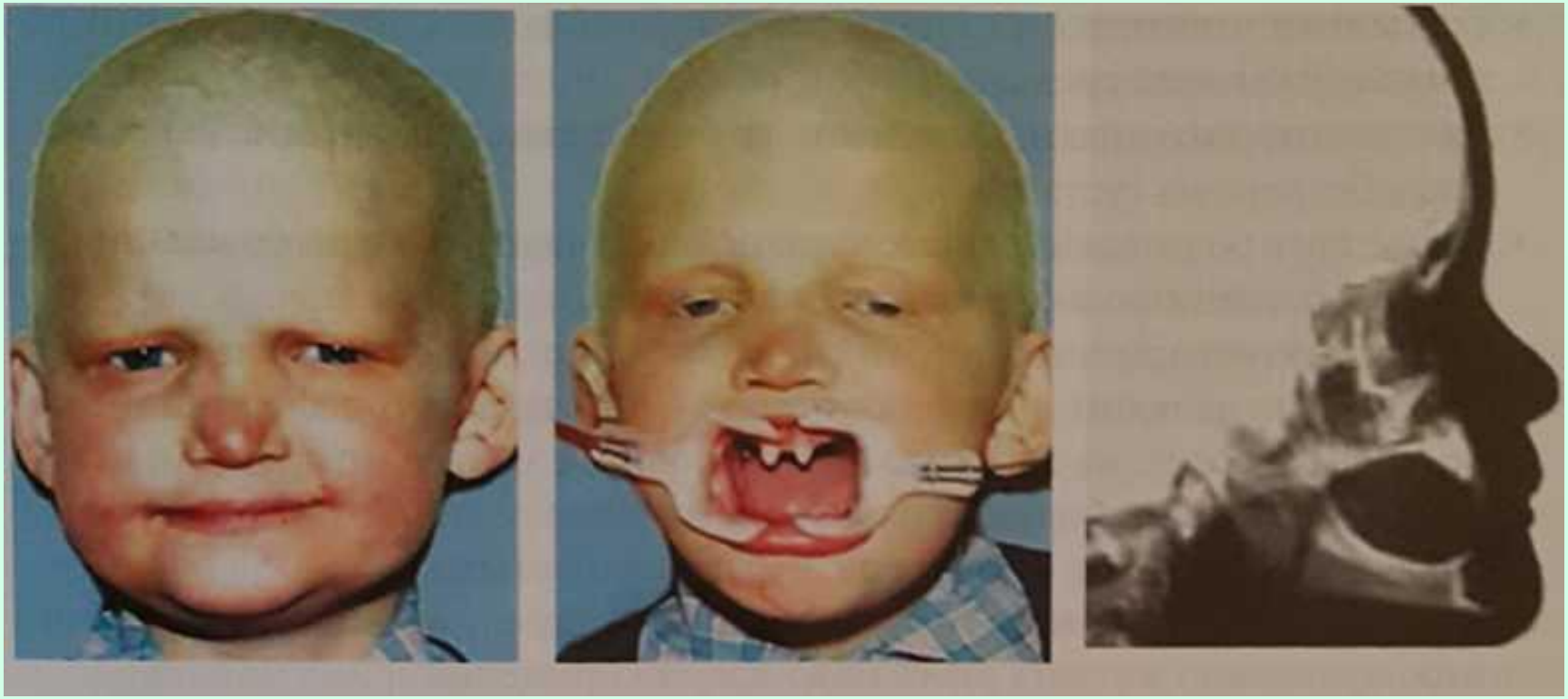

Внешний вид и рентгенограмма ребенка 4 лет с **ангидротической эктодермальной дисплазией**: на верхней челюсти имеются конусовидные временные центральные резцы.

На рентгенограмме выявлены зачатки постоянных центральных резцов

Пациентам с такими видами патологии необходимо оказывать комплексную лечебно-реабилитационную помощь.

Для формирования здоровых органов полости рта и своевременной коррекции зубочелюстно-лицевых аномалий требуются общие усилия врачей-стоматологов различного профиля, ортодонтов, педиатров и родителей.

Профилактические мероприятия, предупреждающие развитие зубочелюстно-лицевых аномалий, с учетом периодов формирования зубочелюстной системы и возраста обследуемых.

Профилактические мероприятия, рекомендуемые беременным женщинам в период внутриутробного развития эмбриона и плода.

- Соблюдение правильного чередования **режима труда и отдыха.**
- Придерживаться **сбалансированного питания** — употреблять достаточное количество фруктов, овощей, богатых витаминами, минеральными солями; белковые и другие продукты.
- Совершать **прогулки** на свежем воздухе.
- Соблюдать **умеренную физическую нагрузку**.

- Пользоваться одеждой, **не сдавливающей живот.**
- Обучаться навыкам гигиены полости рта — регулярно наблюдать за **состоянием зубов** и мягких тканей полости рта у терапевта-стоматолога; посещать женскую консультацию, наблюдаться у акушера-гинеколога.
- При наличии врожденной патологии посетить **медико-генетическую консультацию**.
- Ознакомиться с рекомендациями о **поведении во время родов.**

Профилактические мероприятия в период от рождения ребенка до начала прорезывания временных зубов, т.е. для <u>детей от 0 до 6 мес</u>.

- Своевременно выявить **укороченную уздечку языка**, прикрепленную близко к его кончику, выполнить пластику уздечки.
- Выявить **врожденную патологию** - расщелину верхней губы, альвеолярного отростка, нёба; косую или срединную расщелину лица; врожденные синдромы: Робена — резкое недоразвитие нижней челюсти, затрудненное дыхание в результате западения языка и др.

- Диагностировать **травматическое повреждение** височно-нижнечелюстных и тазобедренных суставов.
- Оповещать родителей о видах патологии, выявленных при рождении ребенка, обеспечить **консультацию психолога**.
- Правильно **вскармливать ребенка**: не допускать давления горлышком бутылочки на челюсти во избежание их недоразвития и деформации; использовать соску, надеваемую на бутылочку, с малым отверстием, чтобы ребенок прилагал усилия при сосании молока.

- Правильно выбирать **форму и размер соски-пустышки.**
- Обучить кормящую мать **гигиеническому уходу** за грудью, сосками, умению правильно держать ребенка во время кормления.
- **Обучать мать** купанию ребенка, уходу за его кожей.
- Рекомендации по **питанию матери и режиму кормления.**

Профилактические мероприятия, рекомендуемые в период формирования окклюзии временных зубов — для детей от 6 мес. до 3 лет.

- Наблюдать за **сроками и последовательностью прорезывания** зубов на каждой челюсти. К 6 мес. в норме начинают прорезываться центральные резцы нижней челюсти; к 1 году бывает от 6 до 8 зубов на обеих челюстях. Раннее и запоздалое прорезывание зубов может свидетельствовать о развитии рахита.
- Своевременно **лечить временные зубы**.
- **Беречь ребенка** от простудных заболеваний и одновременно **закалять** его организм.
- Своевременно обеспечивать **прикорм** ребенка соками и овощными пюре.
- Заниматься **индивидуальным массажем** тела ребенка и **гимнастикой.**

- **Следить за развитием речи**. В случаях нарушения произношения звуковых фонем обратиться за помощью к педагогу-логопеду. При выявлении аномальной уздечки языка обратиться к челюстно-лицевому хирургу для ее пластики.
- Отучить ребенка к годовалому возрасту от пользования **соской- пустышкой**, использовать ее только во время засыпания.
- **Бороться с вредными привычками** — сосания и прикусывания пальцев, губ, щек, языка, различных предметов. Использовать индивидуально приготовленные вестибулярные или вестибулооральные пластинки во время сна или стандартные пластинки (Шонхера, трейнеры и др.).

Профилактические мероприятия в период окклюзии временных зубов — для <u>детей от 3 до 6 лет.</u>

- Регулярно проверять состояние зубов и мягких тканей полости рта у **стоматолога-терапевта**; по показаниям обращаться на консультацию к оториноларингологу, эндокринологу, ортопедуи другим **специалистам**, так как наличие патологии в других органах способствует формированию зубочелюстно-лицевых аномалий.
- Следить за **гигиеной** зубов и полости рта.
- Широко использовать комплекс **лечебно-профилактических мероприятий** для нормализации: носового дыхания, смыкания губ, глотания, жевания, речи.
- Выполнить пластику аномальной **уздечки языка**.
- При нарушении речи обратиться за помощью к **логопеду**.

- Устранить **вредные привычки** сосания губ, щек и т.п.
- При адентии или ранней потери зубов обеспечить их **замещение с помощью профилактических протезов**.
- При тенденции к недоразвитию нижней челюсти и формированию дистальной окклюзии, а также резцовой дизокклюзии, применять **съемные ортодонтические аппараты** (закрытый активатор Андрезена Гойпля, открытый активатор Кламмта, регулятор функций Френкеля и др.).

Профилактические мероприятия в период смены временных зубов на постовые— для <u>детей от 6 до 12—13 лет</u>.

- Проводить мероприятия, приведенные для периода IV: замещать отсутствующие зубы **съемными протезами** или распорками различных конструкций; **устранять вредные привычки** — сосания и прикусывания пальцев, губ. щек, языка, различных предметов; **нормализовывать функции** зубочелюстной системы, заниматься **лечебной гимнастикой**; устранять **нарушения осанки**; нормализовывать **речь и положение языка** в покое и во время произнесения различных звуковых фонем.

- Удалять **сверхкомплектные зубы**, прорезавшиеся и находящиеся в челюсти, препятствующие прорезыванию постоянных зубов (чаще резцов верхней челюсти).
- Устранять смещения нижней челюсти во время смыкания зубных рядов, возникающие в результате **недостаточной стираемости бугров** временных клыков, путем **пришлифовывания** бугров.
- Проводить массаж в области проекции корня **ретенированного зуба**; лазеротерапию; обнажать часть коронки ретенированного комплектного зуба, выполнять зубоальвеолярное вытяжение с помощью ортодонтических аппаратов, в том числе брекет-систем.

- Применять **функционально действующие ортодонтические аппараты** при сагиттальных, вертикальных и трансверзальных аномалиях окклюзии зубных рядов в период наиболее интенсивного роста челюстей.
- Применять **брекет-системы** в период окклюзии постоянных зубов и, реже, в конечный период смены временных зубов на постоянные.
- **Удалять отдельные постоянные зубы** и их корни, не подлежащие лечению, перемещать по показаниям на их место отдельные соседние зубы.

- Определять **ортодонтические показания к удалению задержавшихся временных зубов**; применять метод последовательного удаления сначала временных клыков, затем первых временных моляров и после прорезывания — первых премоляров по Хотцу; удалять первые временные моляры вместе с зачатками первых премоляров по Норкунайте; удалять первые премоляры до прорезывания постоянных клыков или в начальный период их прорезывания.

Профилактические мероприятия в период окклюзии постоянных зубов — для <u>детей от 13 до 18 лет</u>.

См. профилактические мероприятия в предыдущем пункте.

- Анализ формирования, роста и положения зачатков **третьих моляров** на верхней и нижней челюстях (стадия формирования, уровень расположения, наклон продольной оси по отношению к продольной оси вторых постоянных моляров), определение возможности прорезывания третьего моляра и вероятности усиления тесного положения зубов и рецидива устраненной зубочелюстной аномалии.

- Проведение **коррекции зубочелюстно-лицевых аномалий**, при совестных усилиях врача-ортодонта и челюстно-лицевого хирурга, для устранения резко выраженных аномалий и деформаций лицевого отлета черепа.
- Выявление **нарушений функций височно-нижнечелюстных суставов** и проведение комплексного лечения.
- Проведение ортодонтической **подготовки полости рта к последующему эффективному зубочелюстному протезированию**. Окончательное устранение зубочелюстных аномалий: при частичной и множественной адентии проводят зубочелюстное протезирование после 18 лет с использованием имплантатов.

Стандартные съемные ортодонтические аппараты

Система Myobrace (фирмы MRC)

- система миофункционального ортодонтического лечения, включающая **устранение вредных привычек**, **расширение зубных дуг и выравнивание зубных рядов.**

Важнейшие цели лечения — развитие правильного носового дыхания, исправление положения языка в покое, тренировка периоральной мускулатуры для восстановления её функции.

Одновременно с коррекцией привычек, аппараты дают воздействие слабых сил на зубы, помогая зубам выровняться естественным образом, как правило, без брекетов и без удаления зубов.

Аппараты следует носить 1–2 часа в день, а также всю ночь во время сна.

Молочный прикус 3–6 лет

Серия Myobrace® for Juniors — это модели для трёхэтапного лечения, разработанные для коррекции миофункциональных нарушений и вредных привычек, влияющих на челюстно-лицевое развитие ребёнка. Наиболее эффективно использовать в молочном прикусе. Воздушные отверстия во фронтальном отделе и более высокие борта в заднем отделе помогает детям с хроническим ротовым дыханием и нарушением дыхания во время сна.

Модели *J2, J3* назначают после того, как носовое дыхание восстановлено.

Сменный прикус 6–10 лет

Серия Myobrace® for Kids и Teens — это модели, разработанные для коррекции дыхания и вредных привычек, влияющих на челюстно-лицевое развитие ребёнка. Наиболее эффективно использовать после того, как прорезались зубы во фронтальном отделе и до того как прорезались все постоянные зубы.

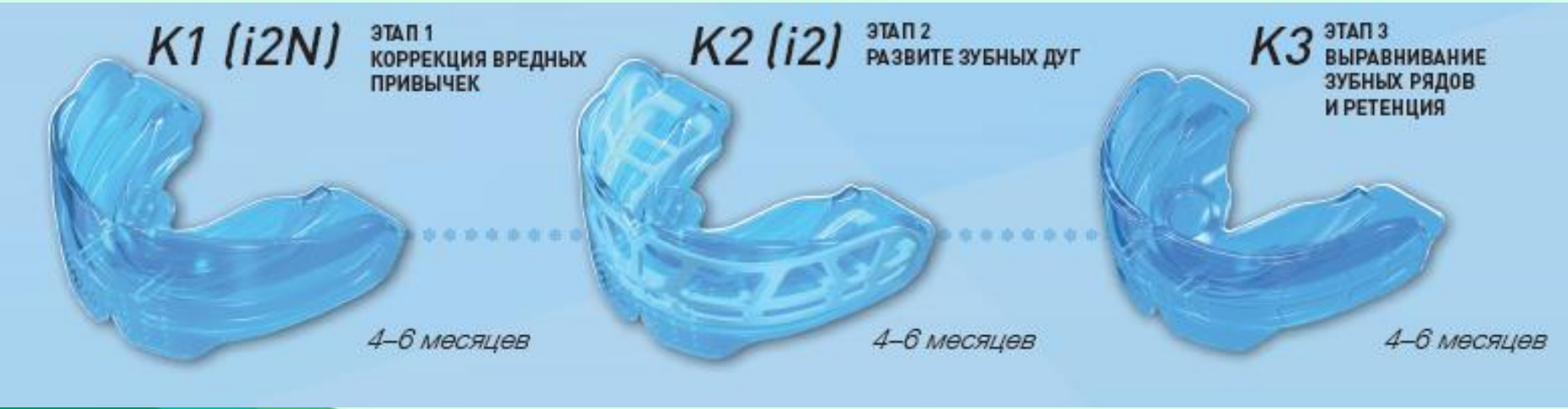

Формирование постоянного прикуса 10-15 лет

Пациентка в возрасте 13 лет 6 месяцев, выраженная аномалия II класса. Миофункциональная ортодонтическая оценка показала ротовое дыхание, инфантильное глотание и нарушение функции губ

Через 12 месяцев значительно улучшилось положение зубов и челюстно-лицевое развитие. Использовалась серия Myobrace® для подростков для установления носового дыхания и коррекции миофункциональных привычек, коррекция аномалии II класса

Класс III

Серия Myobrace® Interceptive Class III — модели 3-х этапного лечения, разработанные специально для коррекции миофункциональных нарушений у детей при параллельном ограничении чрезмерного роста нижней челюсти — именно эти проблемы чаще всего характерны для пациентов с аномалиями III класса. Наиболее эффективен в период, когда у ребёнка ещё не поменялись зубы фронтального отдела.

Предназначены для: Аномалии III класса в сочетаниии с Myolay™

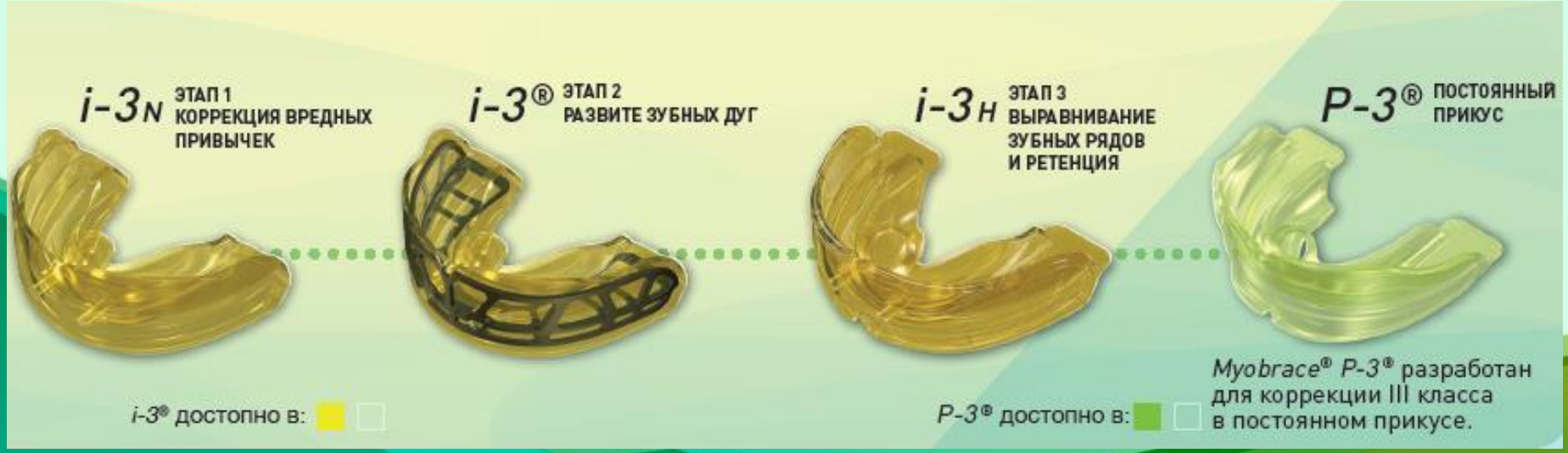

Ортодонтические аппараты Ortho-Tain® inc.

Nite-Guide® Корректор™: для детей 5-7 лет в период временного прикуса.

Носят пассивно, ночью, с целью исправления и профилактики глубокого прикуса, дистального прикуса, скученности, открытого прикуса

Occlus-o-Guide® Корректор™: для детей 8-12 лет в период сменного прикуса.

Помогает предотвратить нарушение окклюзии зубных рядов в сменном прикусе и обеспечивает прорезывание задней группы зубов в I класс.

Аппарат выполнен из мягкого пластика с углублениями.

Глубокий прикус, дистооклюзия (щель по сагиттали), скученность или избыточное наличие места (тремы) корректируются посредством ортопедических сил, которые благоприятно влияют на рост челюсти и межзубные соотношения.

Ortho-T® Корректор™: от 12 лет и старше в период постоянного прикуса.

Осуществляет исправление прикуса по вертикали (глубокий прикус) и сагиттали (щель по сагиттали) и в это же время заканчивает выравнивание зубов, обеспечивает установку фиссурно-бугорковых контактов по классу I.

Аппарат HABIT CORRECTOR Class III (5-12 лет)





Не только корректирует неверное соотношение челюстей, но и обеспечивает скелетные изменения. Путем направленного роста верхней челюсти происходит ее перемещение вперед, что восполняет недостаточность средней зоны лица и сокращает видимое переднее положение нижней челюсти

LM - АКТИВАТОР

Эластичная каппа, используемая в молочном, сменном и постоянном прикусе для исправления зубочелюстных аномалий

Характеристики и отличительные особенности

Три дыхательных отверстия облегчают процесс дыхания и позволяют пациенту избежать дискомфорта

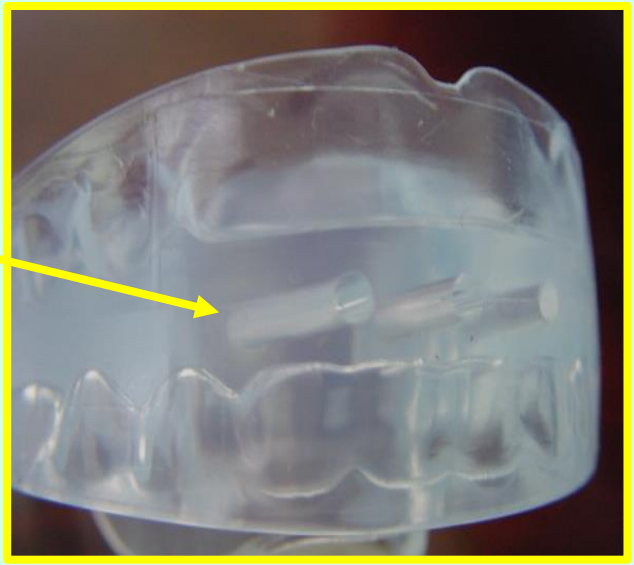

Выполнен из биосовместимого материала - эластичного силикона

Силиконовый активатор стерилизуется автокавированием и кипячением

LM - АКТИВАТОР

Длина активатора в области моляров позволяет проводить лечение после прорезывания вторых моляров

Имеет лингвальные кромки, помогающие трейнеру принять нужное положение во время сна

Высокие стенки помогают зубу принять правильное положение при прорезывании и облегчают ношение

Показания к применению LM - активатора

- Тесное положение зубов в переднем отделе зубного ряда;
- Ротация передних зубов и премоляров;
- Перекрестный прикус;
- Глубокий прикус и глубокое резцовое перекрытие;
- Дистальный прикус;
- Открытый прикус;
- Десневая улыбка.

Использование LM - активатора

Дневное

- не менее двух часов

Ночное

- постоянно

Спасибо за внимание!