*Оценка результатов микроскопическо исследования осадка мочи

*ФГБОУ ВО «Северо-Западный государственный медицинский университет имени И.И.Мечникова
*Кафедра клинической лабораторной диагностики
*Доцент Большакова Г.Д.

От заболевания почек и мочевых путей страдает (по разным источникам) от 15% до 30% населения земного шара, и этот показатель ежегодно растет.

- В мире эти заболевания ежегодно приводят к смерти 850 000 человек;

стойкой утратой трудоспособности страдают более 15 000 000 человек

- Заболевание почек занимает 12 место как причина смерти и 17 место как причина стойкой утраты трудоспособности.

Согласно статистике, заболевания почек и мочевыводящих путей появляются независимо от пола и возраста. В 50% случаев заболевание протекают бессимптомно или признаки стертые и не выражены. При этом изменения в анализах минимальны.

- **Истинная распространенность и заболеваемость хронических поражений почек недооценена.**

В России заболеваниями почек страдают около
4 процентов населения.
По статистике чаще симптомы болезни почек наблюдаются
у женщин.

Сравнение микроскопического исследования мочевого осадка и резльтатов при использовании тест-полосок

Метод сухой химии (тест-полоски)позволяет определить:

- Белок
- Ph
- Относительную плотность
- Лейкоциты
- Нитриты
- Кровь (эритроциты)
- Глюкозу
- Кетоновые тела
- Билирубин
- Уробилиноген

- Некоторые тест-полоски имеют дополнительные тесовые зоны.
- В инструкции к тест-полоскам указаны причины ложноположительных и ложноотрицательных результатов.

Полоски оценивают показатели полуколичественно, что допускает разброс результатов в пределах тестовой зоны полоски.

Минимальный уровень определяемого аналита соответствует первому положительному результату и **отличается у полосок разных производителей**.

Аналитическая чувствительность полосок выше физиологической концентрации определяемого вещества поэтому белок, глюкоза, лйкоциты, эритроциты, кетоны и др. показатели, которые присутствуют в моче здорового человека **в низкой концентрации полосками не определяется**

Белок

Тест-полоски определяют преимущественно альбумин.

Минимальная протеинурия, выявляемая полосками составляет от 0,1г/л до 0,3 г/л. Верхняя определяемая граница содержания белка составляет от 2,0 г/л, до 10 г/л в зависимости от фирмы производителя

Белок

У тест-полосок низкая аналитическая активность к глобулинам и миеломному белку.

Рекомендуется в связи с низкой чувствительностью полосок определять белок **другими** дополнительными **методами,** который чувствителен ко всем видам белка.

Таким методом по мнению экспертов как Российских, так и Европейских является пирогаллоловый красный, т. к. этот метод однородно чувствителен к различным фракциям белка.

Гематурия

Термин «гематурия» указывает на присутствие в моче более ОДНОГО эритроцита в поле зрения микроскопа при исследовании утренней порции мочи (***Шутов А.М. И Шутова Л.А.*** *Дальневосточный ГМУ*).

В педиатрической клинической практике нет единого мнения для определения числа эритроцитов в моче при гематурии.

Минакова В. А. (Особенности морфологии эритроцитов мочи у детей с синдромом гематурии) считает, что в норме в поле зрения обнаруживается 1-2-3 эритроцита. В случае обнаружения более 3-4 эритроцитов в поле зрения при двукратном исследовании такие изменения трактуются как микрогематурия.

Наличие 2-3 эритроцитов в поле зрения рассматривается как патология, требующая объяснения. (***А. И. Дядык*** Донецкий государственный медицинский университет.)

Гематурия является симптомом многих заболеваний почек и мочевыводящих путей.
Длительное время считалось, что появление «измененных» эритроцитов свидетельствует об их почечном происхождении. Однако, в моче при почечной патологии часто обнаруживаются, так называемые «неизмененне» эритроциты.
В настоящее время четко установлено, что появление «измененных» эритроцитов зависит от осмолярности мочи и длительности пребывания в ней клеток до микроскопии.

Это привело к тому, что деление эритроцитов на измененные и неизмененные утратило клиническое значение .

Кровь

Параметр	Тест-полоски	Микроскопия
Неизмененные эритроциты	+	+
Измененные эритроциты	-	+
Гемоглобин	+	-
Миоглобин	+	-

Лейкоциты (эстеразная активность)

Нормальные величины лейкоцитов в анализе мочи зависят от класса мочевых станций и Чувствительности тест-полосок.
(Мочевые станции считают количество лейкоцитов нормальным в пределах от 0-9 лейк/мкл до 0-27лейк/мкл)
При определении тест-полосками разных производителей минимальное количество лейкоцитов Определяемых тест-полосками составляет от 5-15лейк/мкл до 9-18 лейк/мкл.

Лейкоциты (эстеразная активность)

Тест-полоски обнаруживают не только целые, но и разрушенные **нейтрофилы**. Это особенно актуально в щелочной среде,т.к в щелочной среде лейкоциты активно разрушаются.

Полосками определяются **только нейтрофилы** (эстеразная активность).Лимфоциты, моноциты полосками не определяются.

Для точной оценки количества лейкоцитов необходима микроскопия

Результат исследования лейкоцитарной эстеразы (количество нейтрофилов)	Ориентировочное содержание лейкоцитов в моче,соответствующая данному результату
отрицательно	Ниже предела обнаружения (норма)
Следы	25 лейк/мкл
+	75 лейк/мкл
++	250 лейк/мкл
+++	500 лейк/мкл

Соответствие количества лейкоцитов выявленных при микроскопии и полосками

Лейкоцитарные полоски	Микроскопия	интерпретация
отрицательное	отрицательное	Патологии не выявлено
отрицательное	>	Лейкоцитурия,но лейкоциты не нейтрофилы
положительное	отрицательное	В пробе разрушенные нейтрофилы.
положительное	>	Нейтрофильная лейкоцитурия

Результаты, полученные тест-полосками по крови и лейкоцитам следует включать в бланк анализа совместно с результатами микроскопии.
Это необходимо для адекватной интерпретации результатов.

Зависимость количества клеток в поле зр микроскопа от степени концентрирования мочи

Парамтры	1	2	3
Исходный объем мочи в мл	10	10	10
Объем мочи для осадка	1,0	0,5	0,25
Степень концентрирования	10	20	40
Кол-во условных клеток в поле зрения	3	6	12



При разной степени концентрирования мочи количество форменных элементов может меняться даже при микроскопии в одних и тех же условиях.

Результаты разных операторов и в разных лабораториях могут отличаться в разы.

Параметр	Тест-полоски	Микроскопия
Белок (норма 0,1 г/л)	negativ	0,12
	negativ	0,07
	negativ	0,22
	negativ	0,15
	negativ	0,08
Эритроциты	negativ	3-5 в п/эр
	negativ	1-2 в п/зр (одно скопление до 10 в п/зр)
	negativ	10-12 в п/зр
	negativ	4-8 в п/зр
	negativ	1-2 в п/зр
Лейкоциты	negativ	4-6 в п/зр
	negativ	2-3 в п/эр
	negativ	6-10 в п/эр
	negativ	4-8 в п/зр
	negativ	7-9 в п/зр
Цилиндры	-	Не найдено
	-	2 в препарате
	-	5 в препарте
	-	0-1 в препарате
	-	Не найдено

Дополнительная идентификация клеток проводится при несовпадении результатов тест-полосок и микроскопии.
Дополнительные исследования включают:

1) микроскопию суправитально окрашенных препаратов
2)оценку окрашенных мазков из осадка мочи - уролейкограмма

CLINITEK
SIEMENS

Тест-полоски

Тест полоска Multistix 10

Тест полоска Combur 10 Test

Щвейцария

*Исследование профиля лейкоцитурии (Уролейкограмма)

Уролейкограмма (исследование окрашенного мазка с целью дифференцировки лейкоцитов в моче) позволяет использовать полученные данные для дифференциальной диагностики различных нефропатий, а также для отличия реакции отторжения от гнойно-воспалительного процесса в пересаженной почке.

В нашей стране уролейкоцитограмма - впервые было исследована при трансплантации почек Петровским Б. В. и др., в 1969г, когда было установлено, что при отторжении трансплантанта в осадке мочи преобладают лимфоциты .

Борис Васильевич Петровский(1908-2004)

Герой Социалистического Труда, академик Российской Академии наук, директор Российского Научного Центра хирургии РАМН

В детской нефрологии подобные работы впервые проведены В.П.Ситниковой и соавт. (1973) которые отметили, что при пиелонефрите у детей преобладает нейтрофильный профиль лейкоцитурии, а при гломерулонефрите — лимфоцитарный.

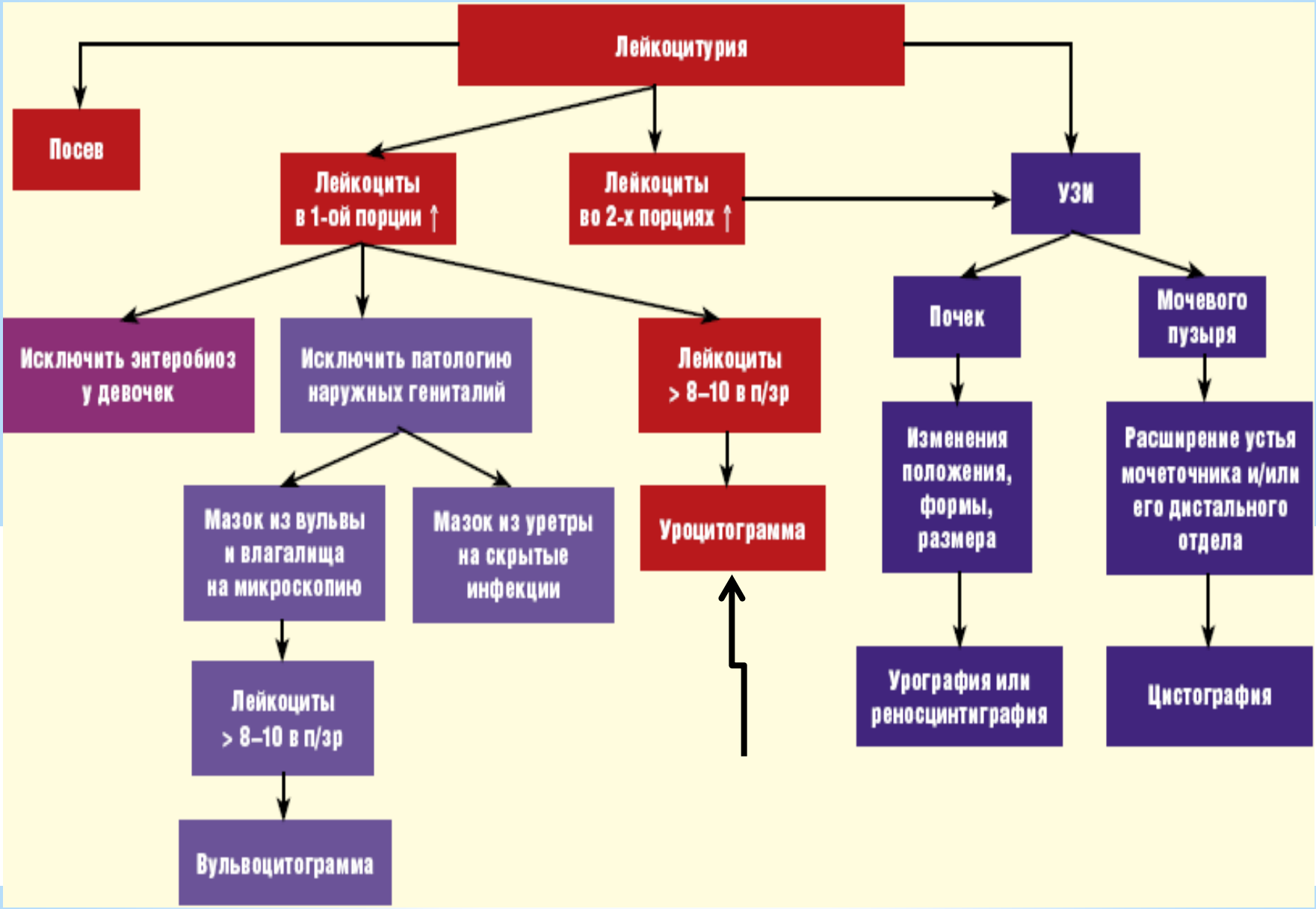
Лейкоцитурия
Посев
Лейкоциты в 1-ой порции ↑
Лейкоциты во 2-х порциях ↑
УЗИ
Исключить энтеробиоз у девочек
Исключить патологию наружных гениталий
Лейкоциты > 8–10 в п/зр
Мазок из вульвы и влагалища на микроскопию
Мазок из уретры на скрытые инфекции
Уроцитограмма
Лейкоциты > 8–10 в п/зр
Вульвоцитограмма
Почек
Мочевого пузыря
Изменения положения, формы, размера
Расширение устья мочеточника и/или его дистального отдела
Урография или реносцинтиграфия
Цистография

В норме в окрашенных мазках мочи преобладают нейтрофилы, лимфоциты составляют в среднем около 2%.

Нейтрофилурия характерна для:

- пиелонефрита и инфекционно-воспалительных Процессов.

Лимфоцитарная лейкоцитурия характерна дл

- наследственного нефрита,
- отторжение трансплонтанта почки
- дисплазии почечной ткани,
- СКВ.

Эозинофильная лейкоцитурия встречается
интерстициальном нефрите
аллергической природе воспаления
(цистит, вульвит),
· остром постинфекционном гломерулонефрите

Мононуклеары -
гломерулонефрит,
интерстициальный нефрит

Лейкоцитурия нейтрофильная и
лимфоцитарная, сочетающаяся с крупными
мононуклеарами, встречается при амилоидозе поч

нейтрофилы - пиелонефрит, цистит, уретрит, туберкулез, простатит

мононуклеары - гломерулонефрит, интерстициальный нефрит

лимфоциты - СКВ (системная красная волчанка), ревматоидный артрит

эозинофилы - аллергический цистит, аллергический нефрит, интерстициальный нефрит

*Уроцитограмма

Интерстициальный нефрит

современным считается термин «тубулоинтерстициальная нефропатия», который подчеркивает значение нарушения функции канальцев.

Редкая форма воспаления почек, известная тяжелым течением, неинфекционным происхождением.

Интерстиций или межуточная ткань окружает канальцы и клубочки мозгового слоя. Поражение начинается в этом виде клеток, а затем переходит на сосуды и главные структурные единицы почек.

Заболевание может возникнуть в любом возрасте, в том числе у новорожденных и у пожилых людей, однако подавляющее большинство больных регистрируется в возрасте 20-50 лет.

«Тубулоинтерстициальная нефропатия» вызывает развитие до 25% случаев острой почечной недостаточности и до 40% – хронической.

Очень большое значение придается выявлению эозинофилурии в осадке мочи.

Эозинофилия и эозинофилурия имеет место приблизительно в 75% случаев при тубулоинтерстициальной нефропатии.

Гистологический препарат при тубулоинтерстициальной нефропатии

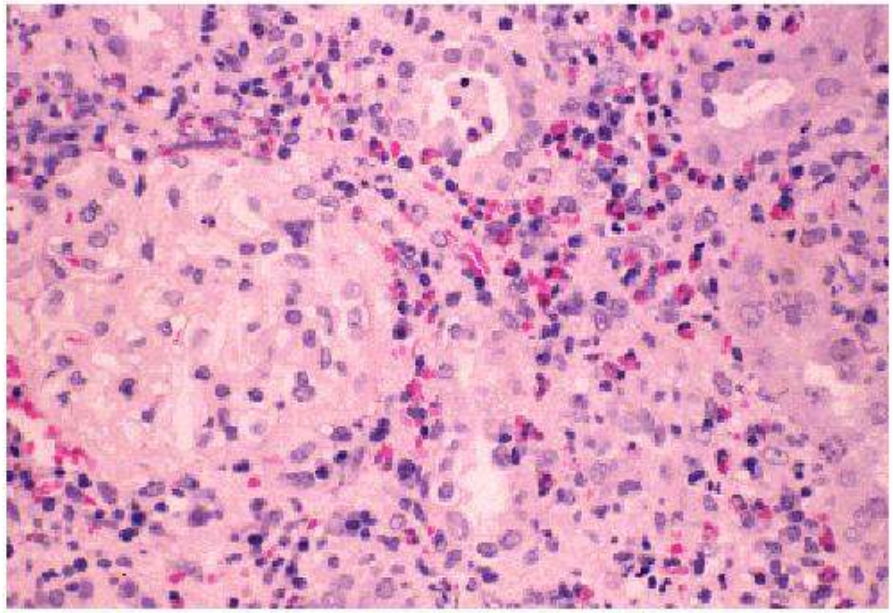

Эозинофилы при остром интерстициальном нефрите. Виден диффузный воспалительный инфильтрат с множеством содержащих краску эозинофилов. Слева неизмененный клубочек.

Эозинофилы в осадке мочи

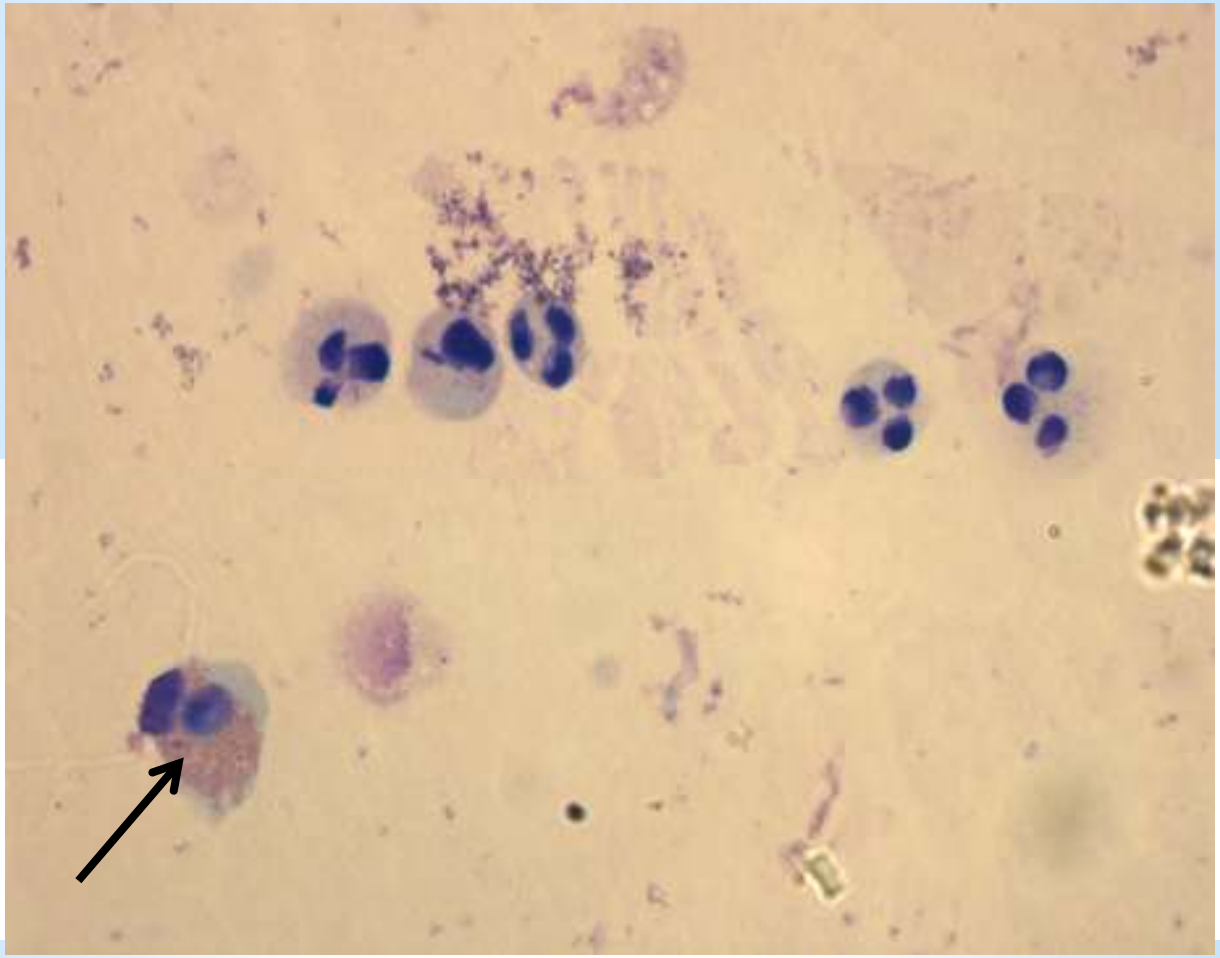

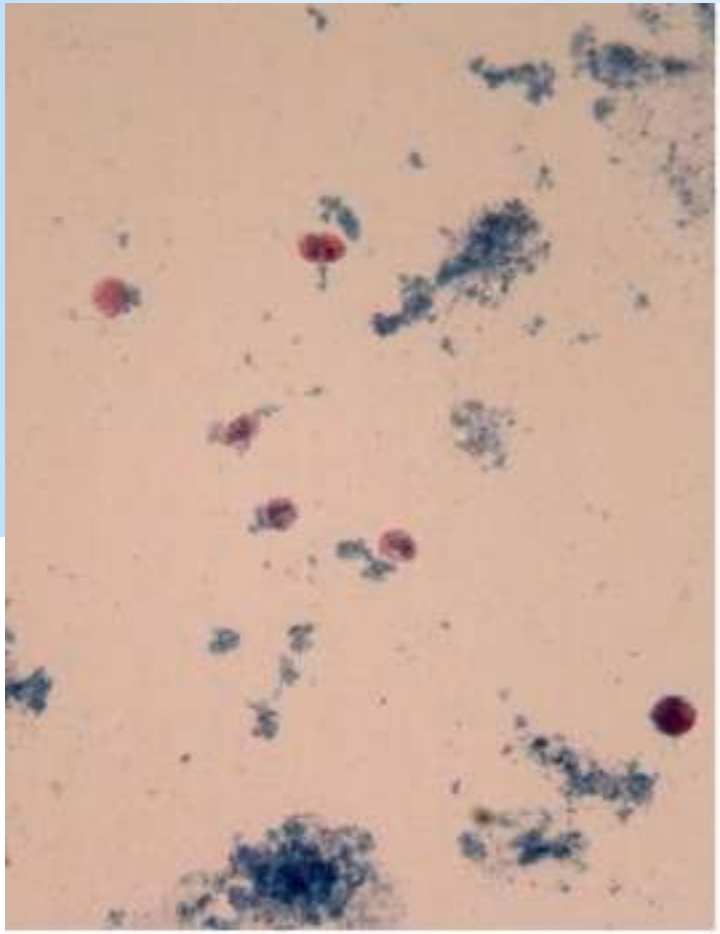

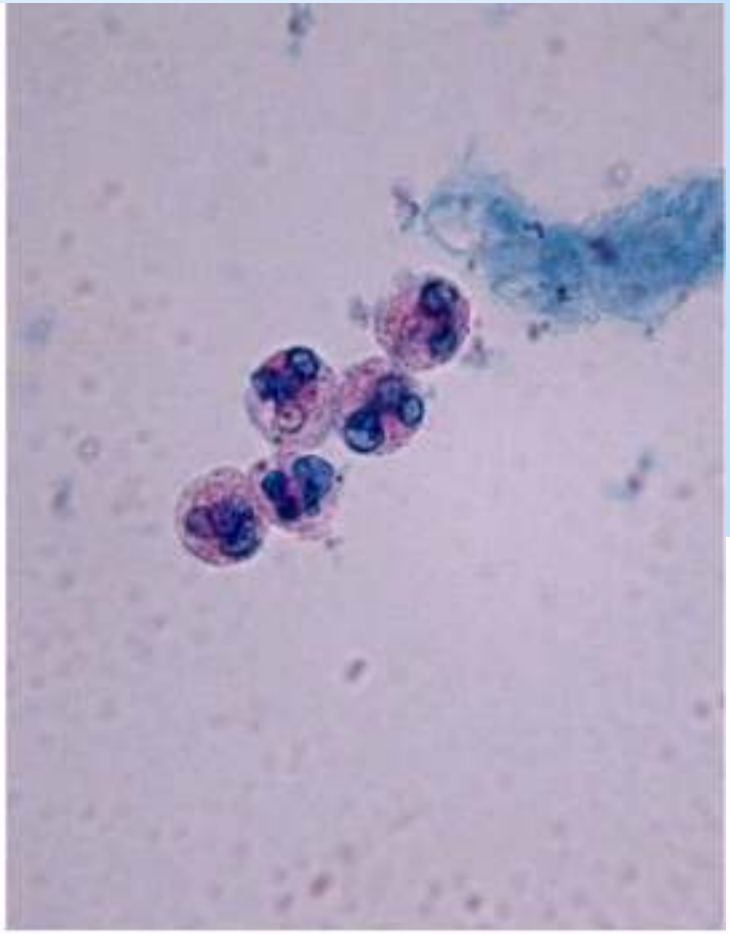

Окраска осадка мочи, т.е.анализ уролейкограммы.

Собирают среднюю порцию мочи. Не позднее, через 30 минут после выделения мочу центрифугируют в течение 5 мин при 2000 об/мин. Затем, слить надосадочную жидкость. К осадку добавить 2 капли метанола для предотвращения разрушения клеток при высушивании. Небольшое количество осадка помещают тонким слоем на предметное стекло. Высушенный мазок фиксируют в метаноле 5 минут, затем на стекло пипеткой следует накапать примерно 25 капель краски Май-Грюнвальд на 25 секунд. Затем столько же капель (25) воды (т.е разводим краску в 2 раза) еще на 20 секунд. Промытый и высушенный мазок исследуют под иммерсионной системой микроскопа с подсчетом лейкоцитарной формулы. Для получения правильных результатов необходимо, чтобы относительная плотность мочи была не ниже 1,012—1,014, pH мочи в пределах 5,0—6,5 и лейкоцитарная формула определялась при подсчете не менее 100 клеток.

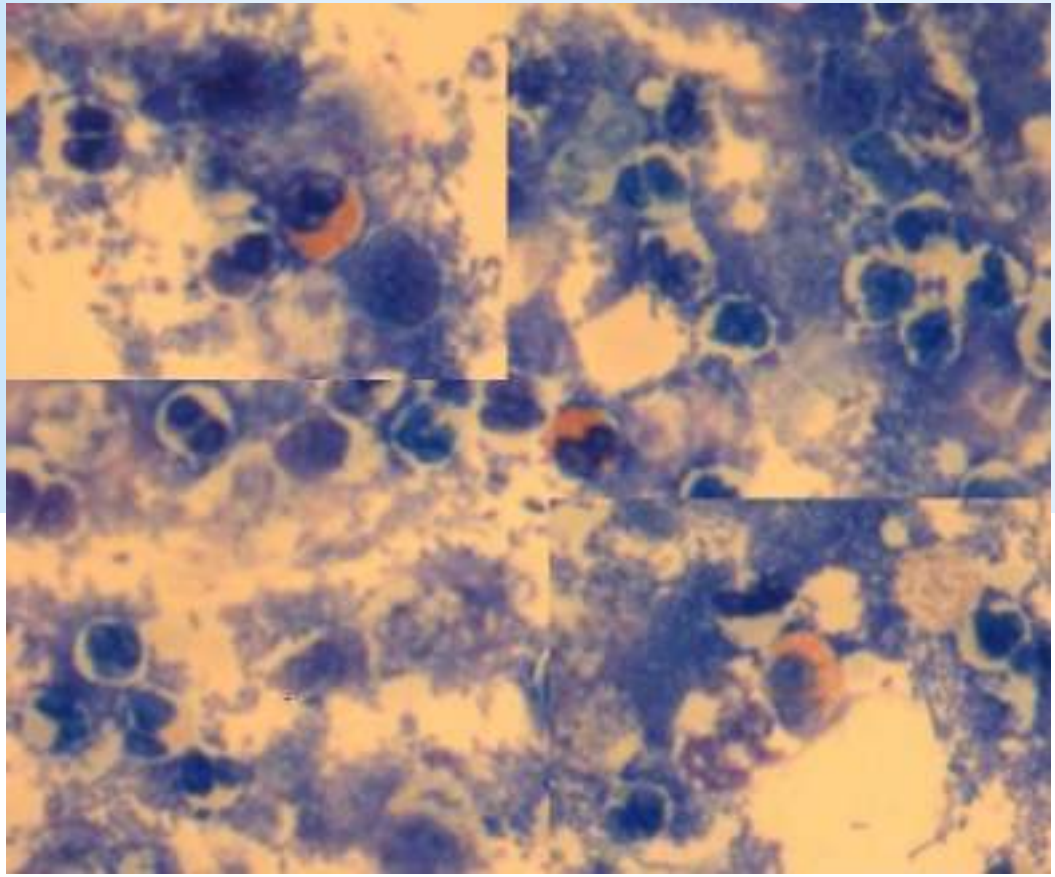

*СУПРАВИТАЛЬНАЯ ОКРАСКА

Данная методика рекомендована Европейской группой анализа мочи в рамках Европейской конфедерации лабораторной медицины.

Суправитальную окраску проводят по методике Штернгеймера: к 0,5 мл осадка мочи с помощью пипетки добавляют 50 мкл смеси реактивов (1-2 капли) и размешать. Через 5 мин пипетки наносят 20 мкл окрашенного осадка мочи на предметное стекло и покрывают покровным стеклом размером 18х18 мм или 22х22 мм или заполнить камеру слайд-планшета. Микроскопическое исследование окрашенного осадка проводить сначала на малом увеличении микроскопа (х80, х100 или х200), а затем на большом (х400).

Суправитальная окраска позволяет четко дифференциацировать клеточные элементы, особенно атипичные клетки, и цилиндры мочевого осадка, дифференцировать нормальные и патологические клеточные элементы, таких, как мезотелий и клетки злокачественных новообразований.

Суправитальна окраска форменных элементов осадка мочи предназначена для идентификации клеток в жидкой среде без фиксации препарата.
Во многих странах Европы суправитальная окраска является обязательным этапом выполнения исследования.
Методика рекомендована Европейской группой анализа мочи в рамках Европейской конфедерации лаборатоной медицины.

Суправитальная окраска позволяет четко дифференциацировать клеточные элементы и цилиндры мочевого осадка.

В 1949 г Штеймгемер и Мальбин (R.Stemheimer и I.Malbin) предложили метод суправитальной окраски и показали, что лейкоциты мочи отличаются друг от друга по внешнему виду и в зависимости от морфологических особенностей по разному воспринимают окраску.

Чаще используются другие наборы реактивов. Такими наборами, являющимися наиболее доступными и используемыми в лабораториях, являются наборы реактивов отечественных производителей: «Диахим Уристейн», выпускаемый НПФ «Абрис+», а также Color Reagent Blue и Color Reagent Red, выпускаемый фирмой «Lachema».

Суправитальная окраска позволяет провести:
1)дифференциацию клеток плоского и переходного эпителия
2) отличить клетки почечного эпителия от лейкоцитов, (Рис)
3) отличить нейтрофилы от лимфоцитов, (рис)
4) выявить и отличить различные виды цилиндров.(рис)
5) (рис.)

Многослойный плоский эпителий

Суправитальное окрашивание позволяет отличить многослойный плоский эпителий от переходного эпителия)

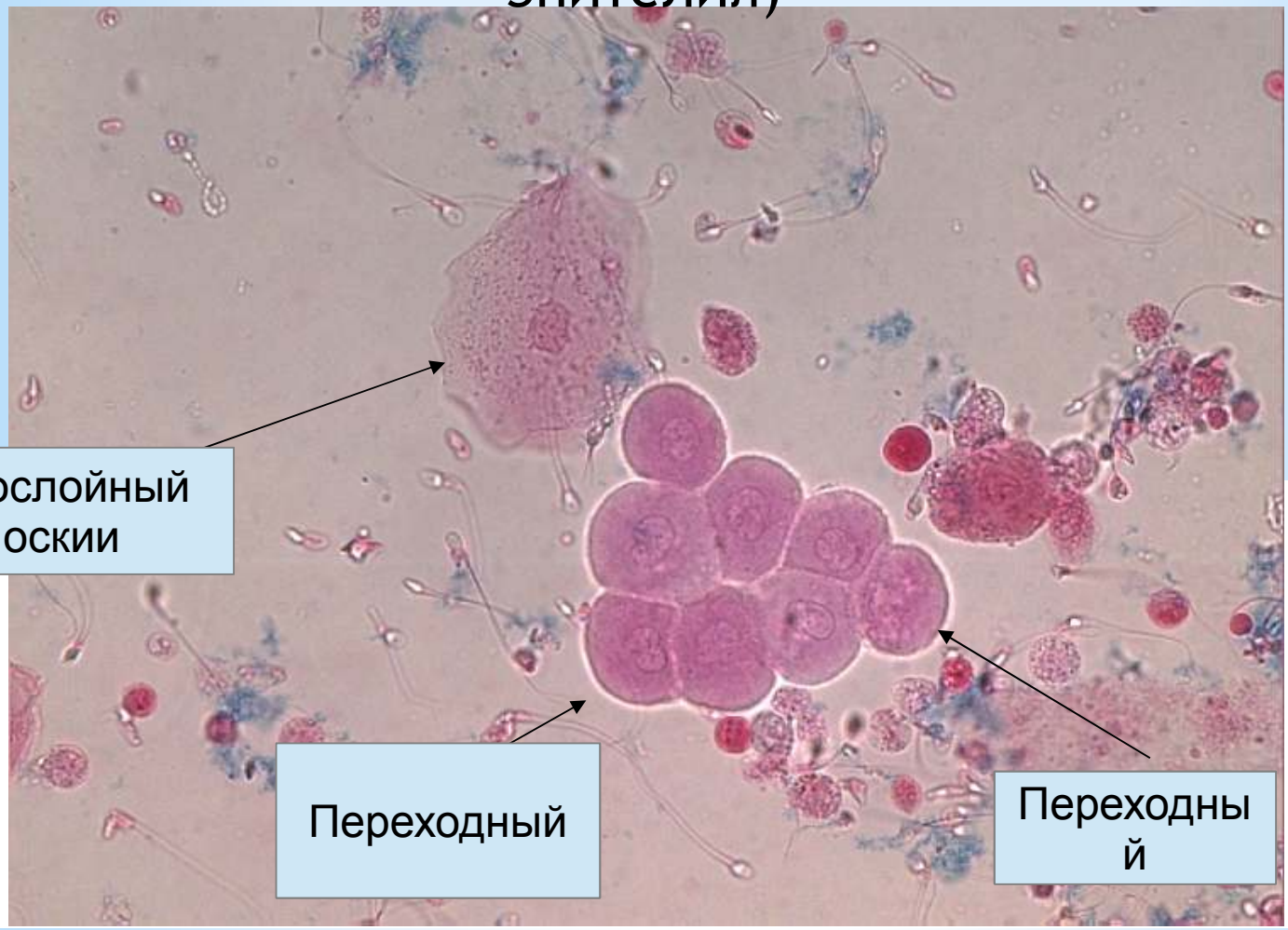

*Переходный эпителий

Суправиттальная ораска и нативный препарат

Переходный эпителий

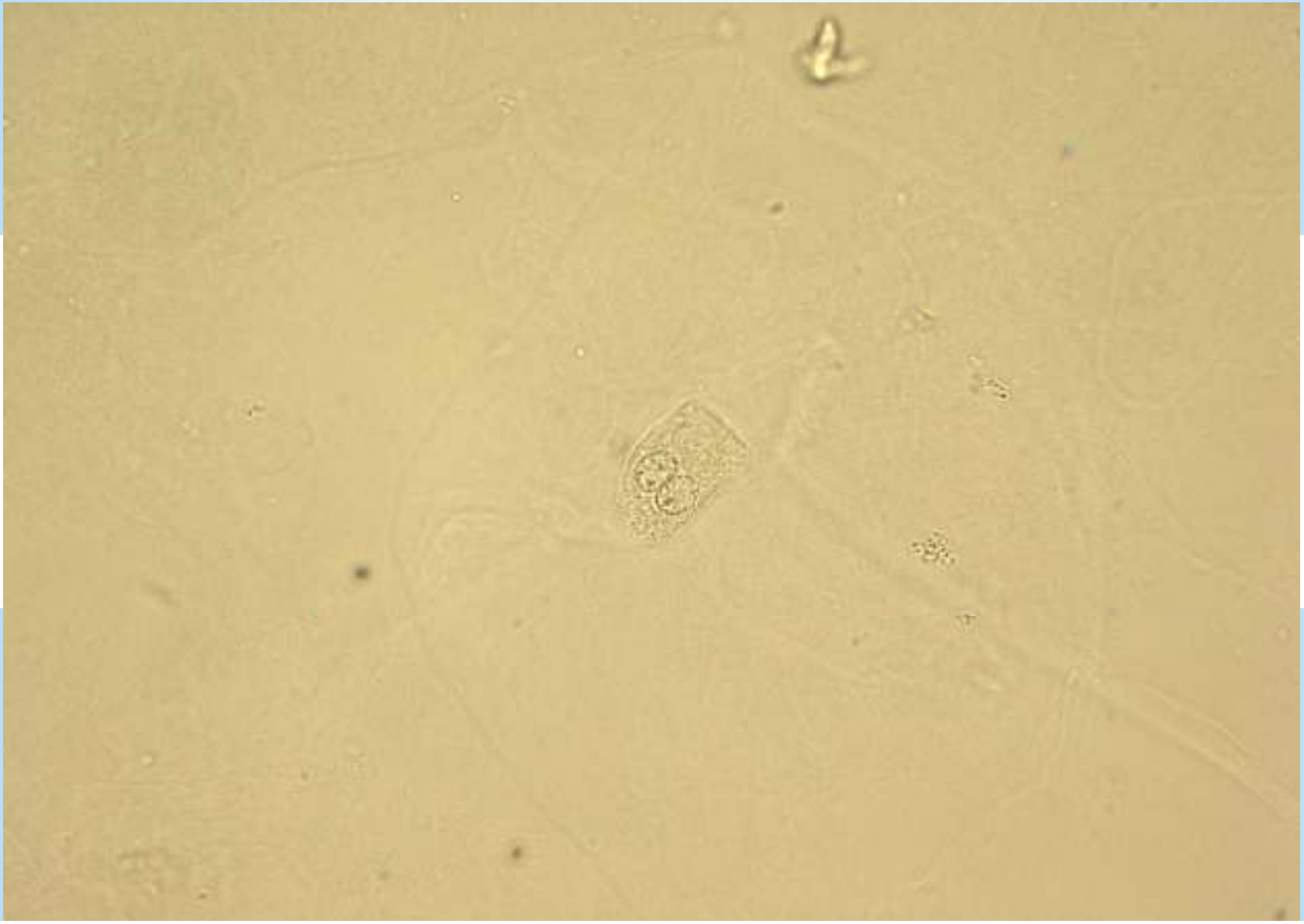

Лейкоциты (суправитальная окраска)

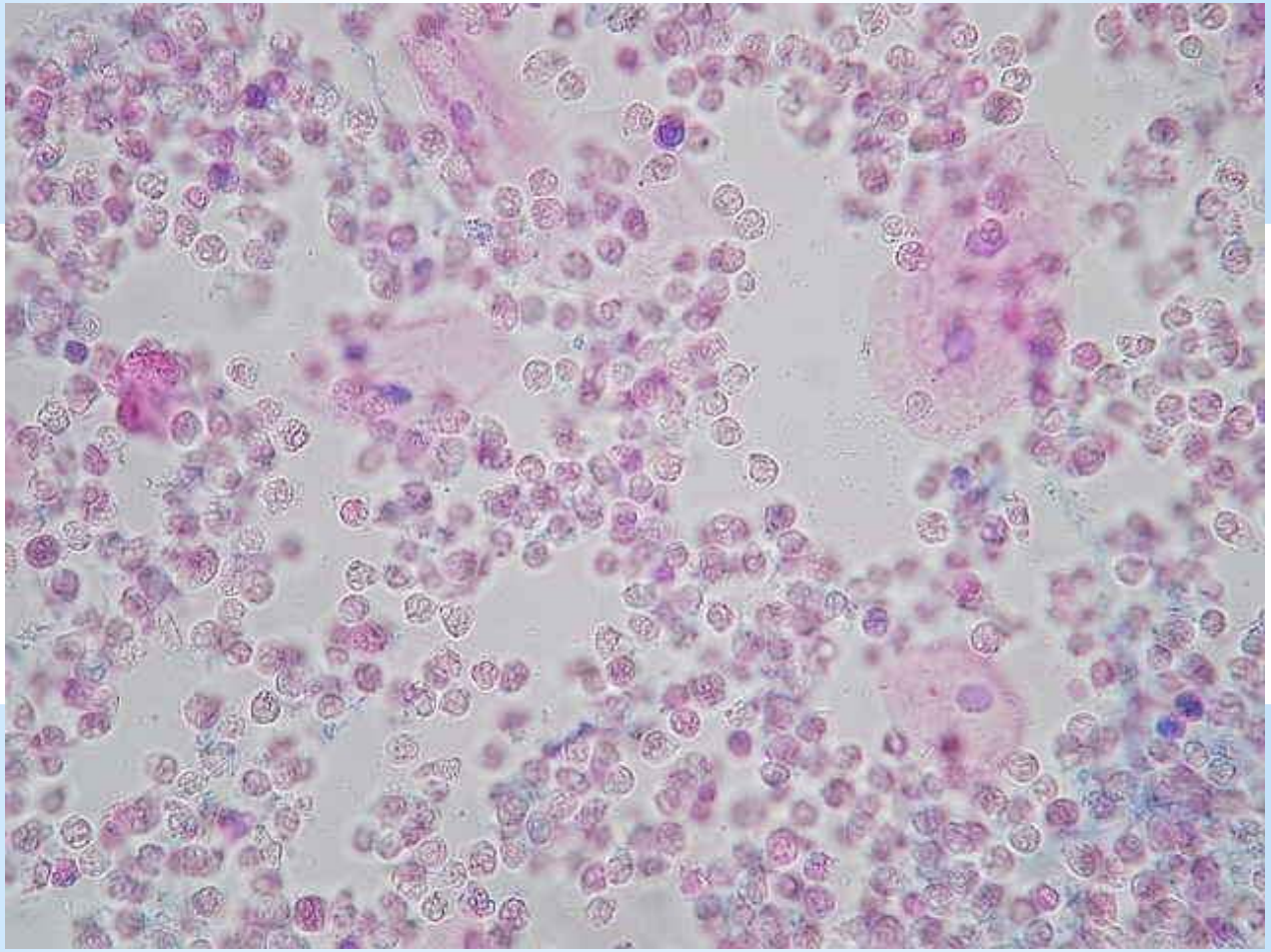

Суправитальное окрашивание позволяет отличить лейкоциты и почечныйэпителий

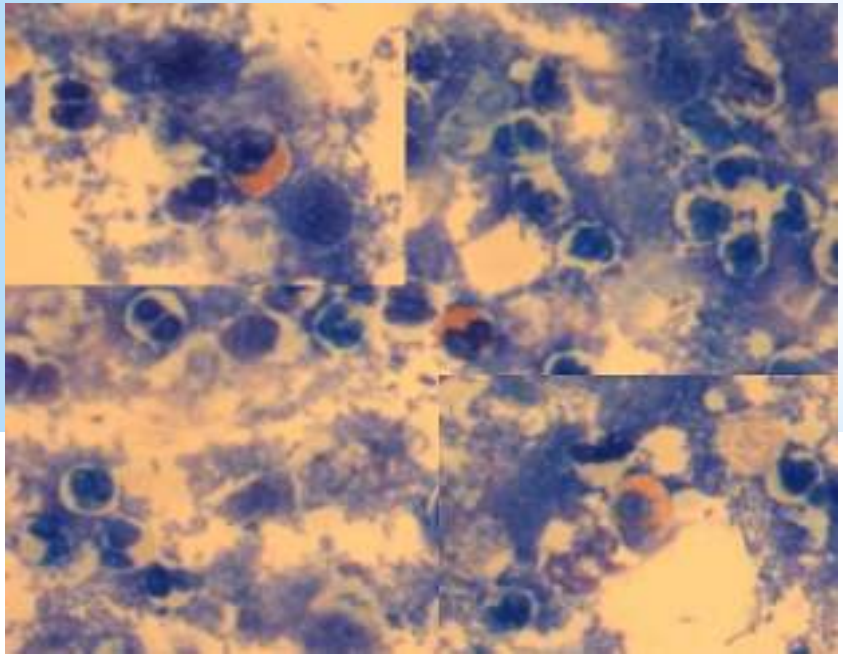

Лейкоциты

Почечный эпителий

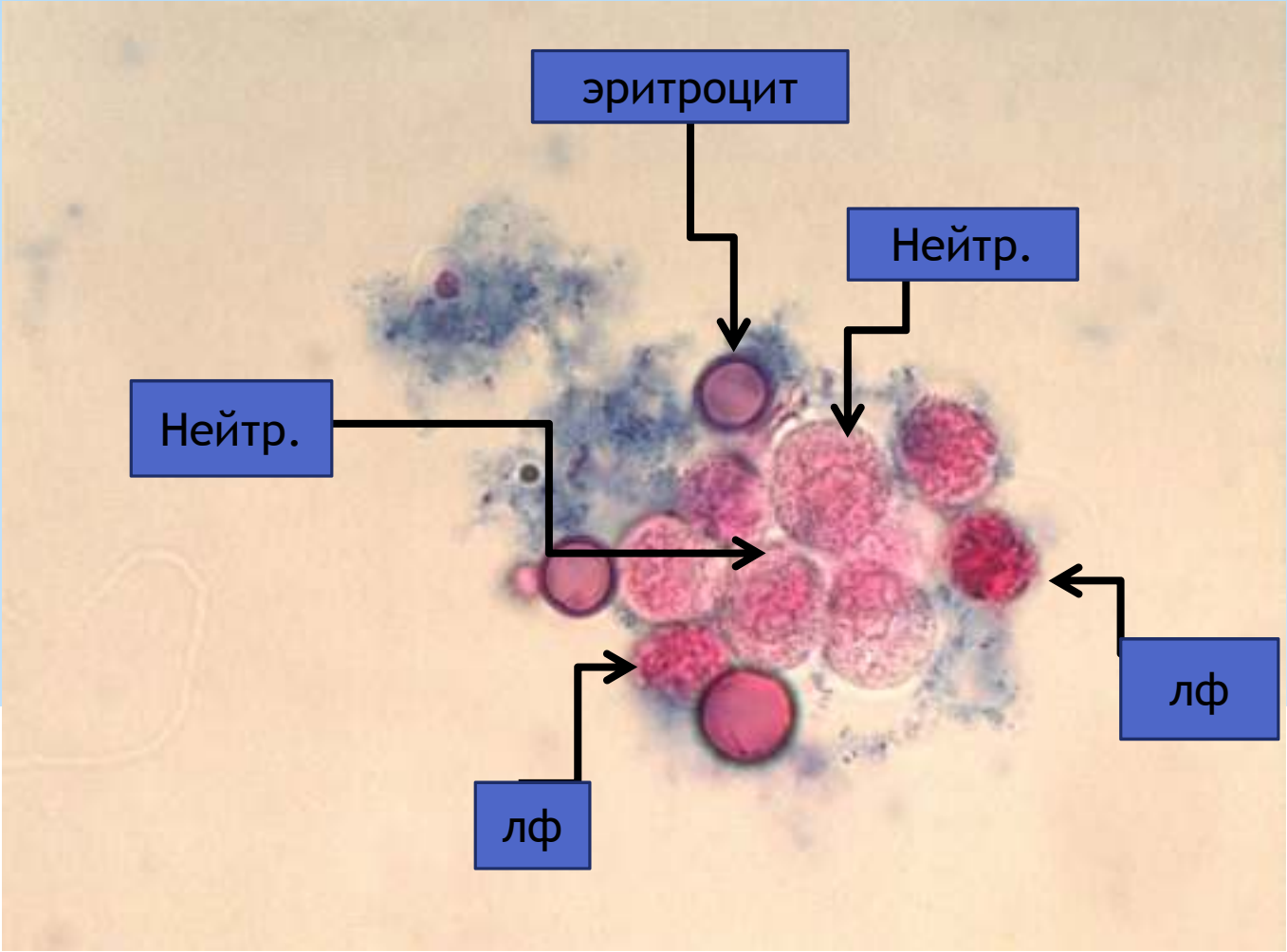

Суправитальная окраска позволяет отличить нейтрофилы от лимфоцитов

Суправитальная окраска позволяет охарактеризовать различные цилиндры

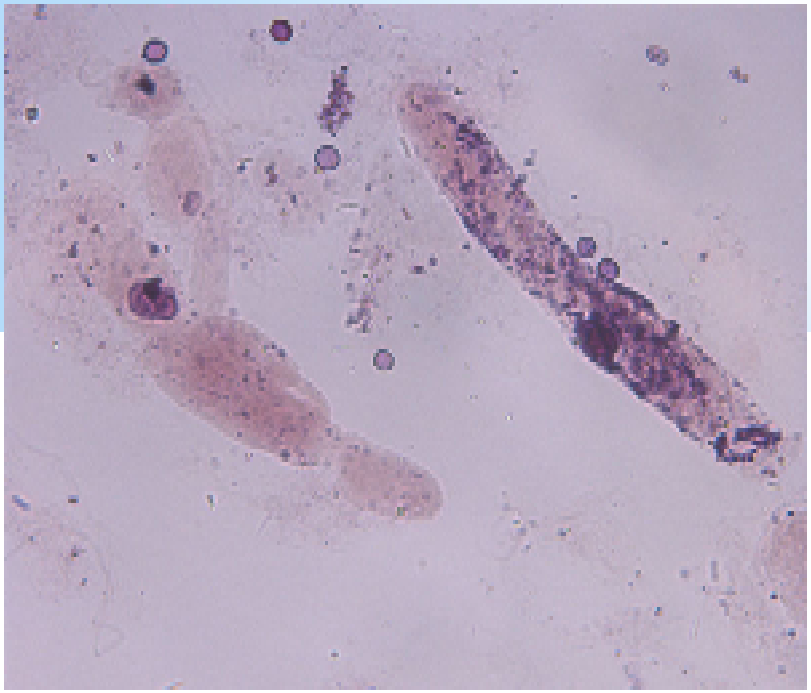

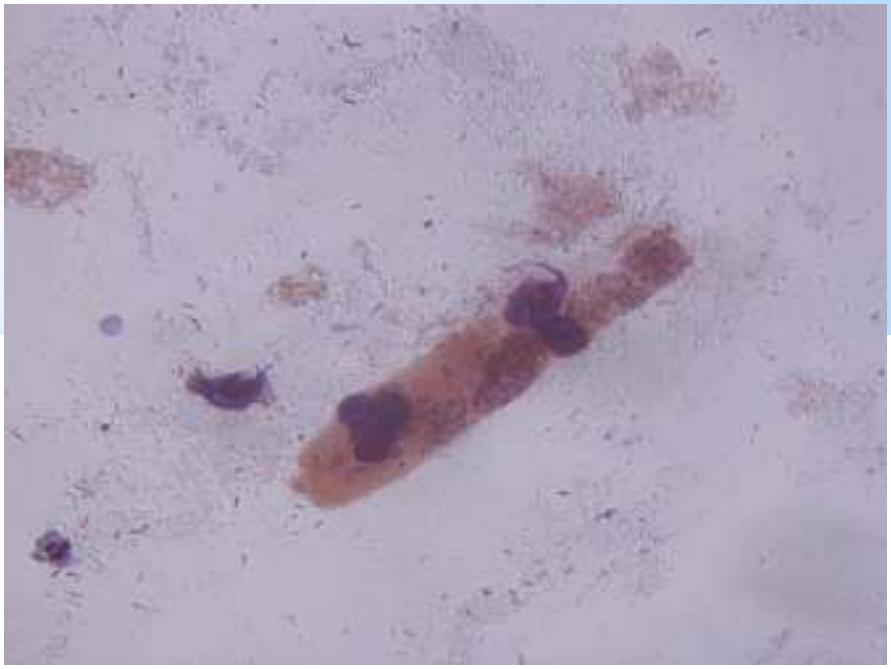

Суправитальна окраска позволяет выявить и отличить различные виды цилиндров (Различное восприятие окраски гиалиновыми и восковидными цилиндрами позволяет легко отличать их друг от друга)

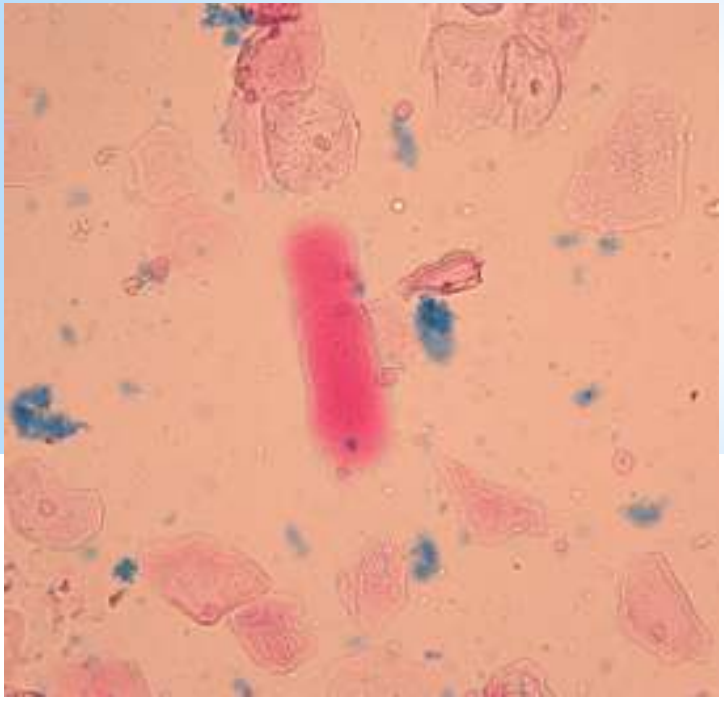

Гиалиновый цилиндр

Восковидный цилиндр

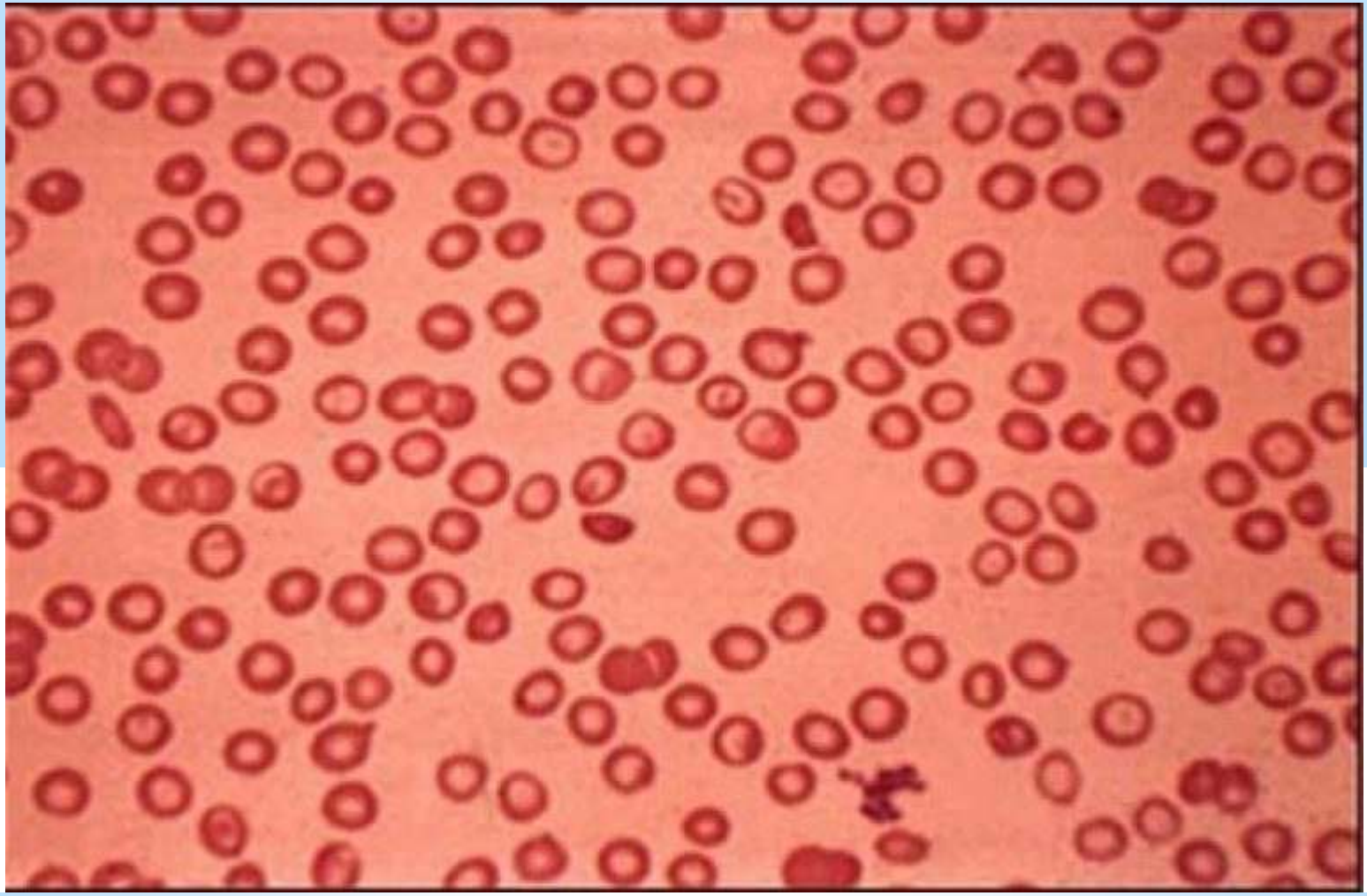

ЭРИТРОЦИТЫ В ОСАДКЕ МОЧИ

Суправитальное окрашивание позволяет дифференцировать эритроциты и овоидные оксалаты

Нативный препарат

Суправительное окрашивание этого же препарата

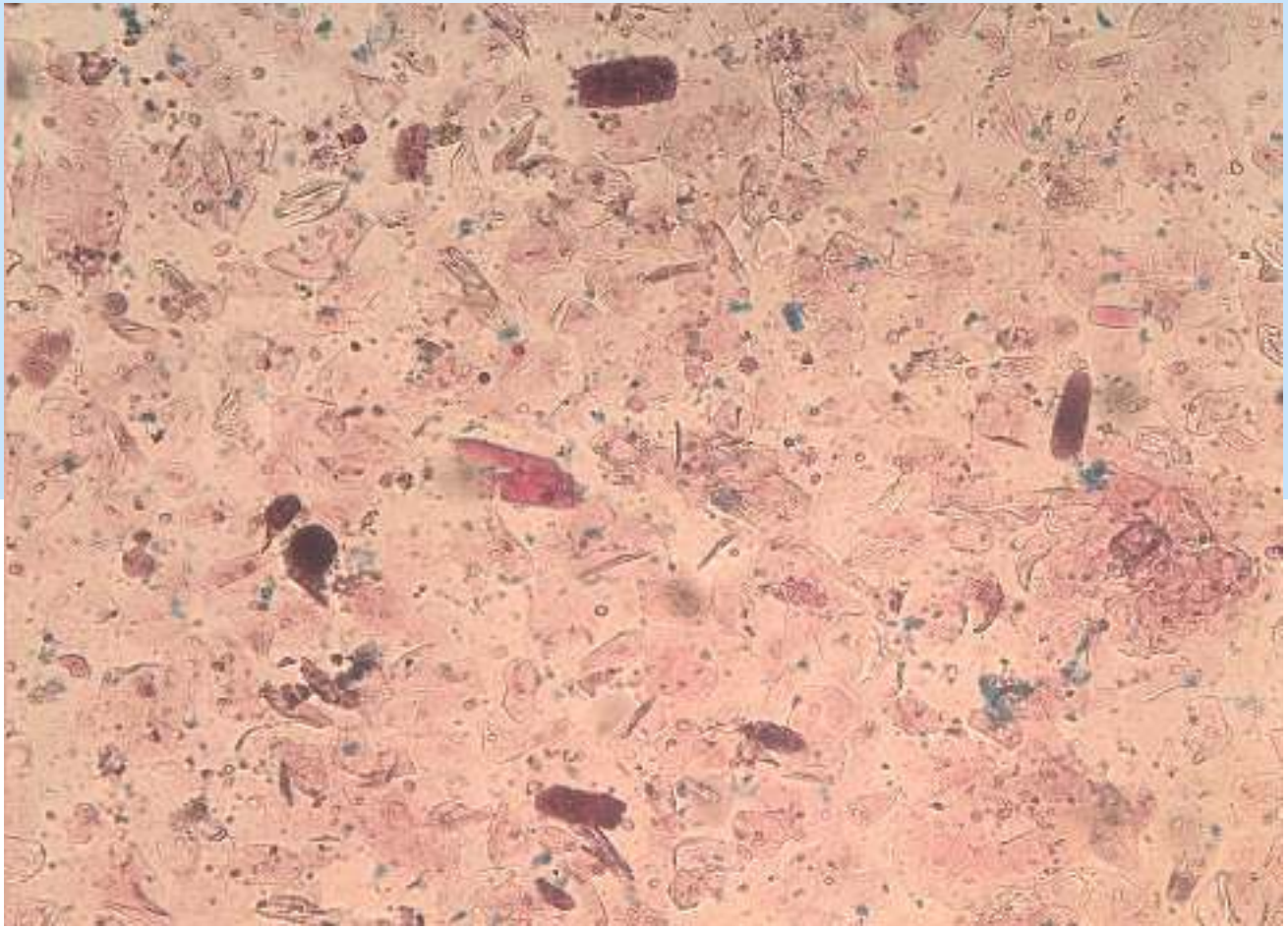

ФКМ дает возможность более точно визуализировать цилиндры

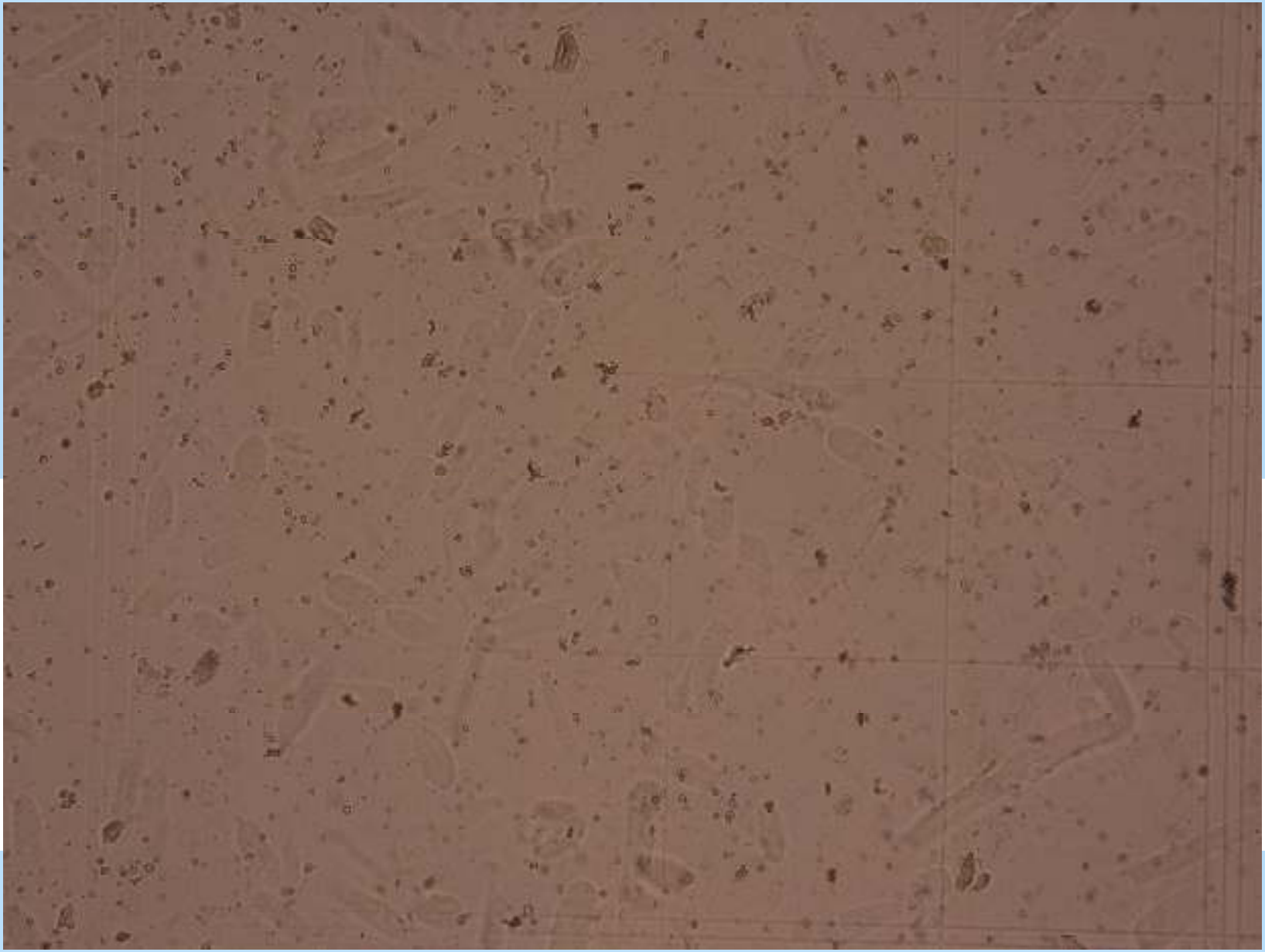

Работа избавляет нас
от трех великих зол:
скуки, порока, нужды.

Вольтер

*Гематурия

Термин «гематурия» указывает на присутствие в моче более ОДНОГО эритроцита в поле зрения микроскопа при исследовании утренней порции мочи (Шутов А.М. И Шутова Л.А. Дальневосточный ГМУ).

В педиатрической клинической практике нет единого мнения для определения числа эритроцитов в моче при гематурии.

Минакова В. А. (Особенности морфологии эритроцитов мочи у детей с синдромом гематурии) считает, что в норме в поле зрения обнаруживается 1-2-3 эритроцита. В случае обнаружения более 3-4 эритроцитов в поле зрения при двукратном исследовании такие изменения трактуются как микрогематурия.

Наличие 2-3 эритроцитов в поле зрения рассматривается как патология, требующая объяснения. (А. И. Дядык Донецкий государственный медицинский университет.)

Гематурия является симптомом многих заболеваний почек и мочевыводящих путей.
Длительное время считалось, что появление «измененных» эритроцитов свидетельствует об их почечном происхождении. Однако, в моче при почечной патологии часто обнаруживаются, так называемые «неизмененне» эритроциты.
В настоящее время четко установлено, что появление «измененных» эритроцитов зависит от осмолярности мочи и длительности пребывания в ней до микроскопии.

Это привело к тому, что деление эритроцитов на измененные и неизмененные утратило клиническое значение .

Английский исследователь Джордж Харлей (1829-1896) описал в 1872 г специфические формы, которые приобретают эритроциты в моче при болезни Брайта.
(Название, целого ряда заболеваний почек, имеющих в качестве главных симптомов присутствие белка в моче. Связь этих симптомов с заболеванием почек была впервые установлена *Ричардом Брайтом* (*Richard Bright)*



В 1973 г J. Brod и соав. описал «эритроциты клубочкового происхождения, имеющие следы их длинного пути в почечных канальцах, где они постоянно сталкиваются с окружающими изменениями среды». Авторами описано, что «клубочковое» кровотечение дает начало широкому диапазону морфологических изменений в эритроцитах.

Интерес к морфологии эритроцитов в моче вновь появился после сообщения в 1979 г.D. Birch и К. Fairley показавших, что существует разница в морфологии эритроцитов при гломерулярной и негломерулярной гематурии.

Для изучения эритроцитов авторы применяли фазово-контрастную микроскопию осадка мочи. Методом фазово-контрастной микроскопии гломерулярный характер гематурии диагностирован у 93% больных с морфологически (биопсия почки) подтвержденной гломерулярной патологией.

В настоящее время использование фазово-контрастной микроскопии рекомендуется как у взрослых, так и у детей.

*Фазовоконтрасная микроскопия

1888 г.- 1966 г.
Нобелевская премия по физики 1953г.

Голландский физик, математик и химик Фриц Цернике в 1930 году открыл фазово-контрастный метод. Он использовал метод, чтобы проверить форму вогнутых зеркал. В то время этот метод не был замечен широкими кругами учёных.
В 1933 году Цернике впервые описал свой метод фазового контраста в приложении к микроскопии. В1940-1945 г.г в Голландии открытие Цернике было использовано для создания первых фазово-контрастных микроскопов.

Для обозначения морфологических изменений эритроцитов, выявляемых при микроскопии, введен термин «дисморфизм». Важная роль в механизме дисморфии эритроцитов отводится механическому повреждению (при прохождении через клубочковый фильтр), а также осмотическому и ферментативному повреждению (при прохождении через канальцевую систему)

Дисморфные эритроциты

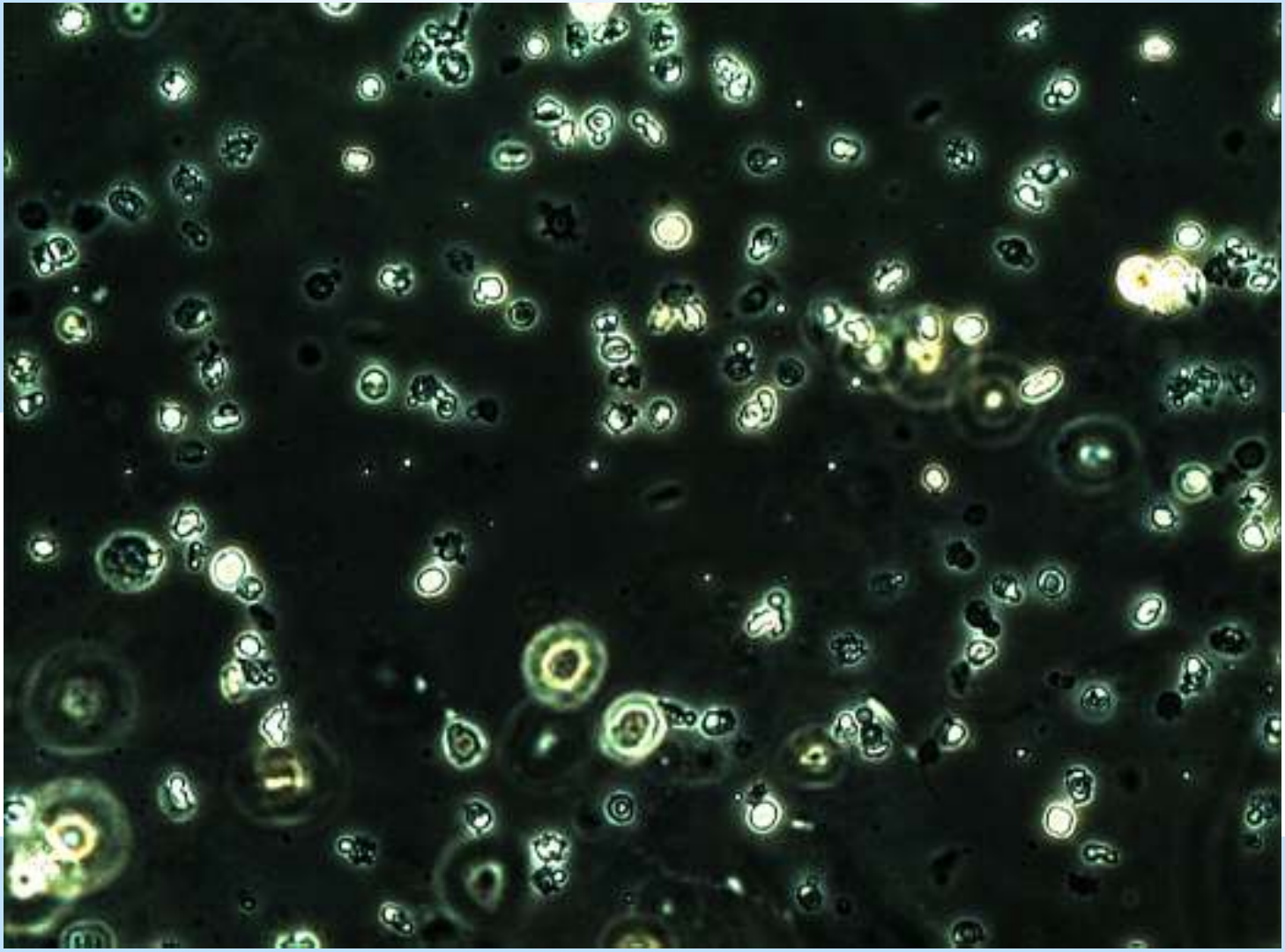

Морфология эритроцитов в моче

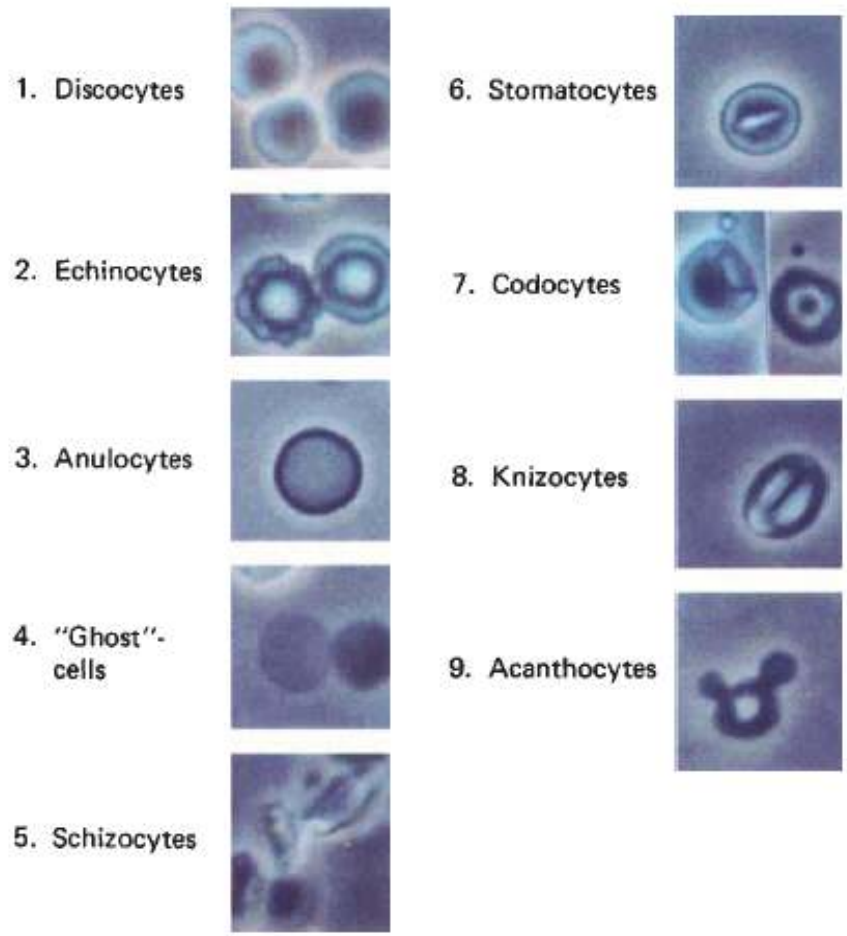

Fig. 1. *Erythrocyte morphology in the urine, employing the classification of Bessis [12, 13].*

Дискоцит - эритроцит с двумя концентрическими вогнутостями

Эхиноцит- эритроцит с короткими, , раздельными одинаковыми выростами по всей поверхности;

Анулоцит - плоский эритроцит с плотной мембраной. Эритроцит, у которого окрашен только ободок клетки.

Ghost -. тени , призрак. Эритроциты с тонкой мембраной без гемоглобина.

Шизоцит — мелкие фрагменты эритроцитов, либо дегенеративно измененные клетки неправильной формы.

Стоматоцит - имеет форму шара с единственной вогнутостью, от мелкого шара до близкой к сфере форме с маленькой впадиной.

Кодоцит - имеет окрашенную периферию на фоне светлой центральной части небольшой более темный сферический участок.

Книзоцит – перегородчатые клетки.

Акантоцит - кольцевая форма с имеющими форму пузырька выпячиваниями.

*Дисморфные эритроциты



*Фазовоконтрастная микроскопия

Акантоцит в крови — эритроцит в виде листа с зазубренным краем, выпячивания разной величины расположены на разном расстоянии друг от друга по поверхности клетки.

В моче под акантоцитом понимают эритроцит, на поверхности которого имеются выпячивания в виде 1—2—3-х пузырьков.

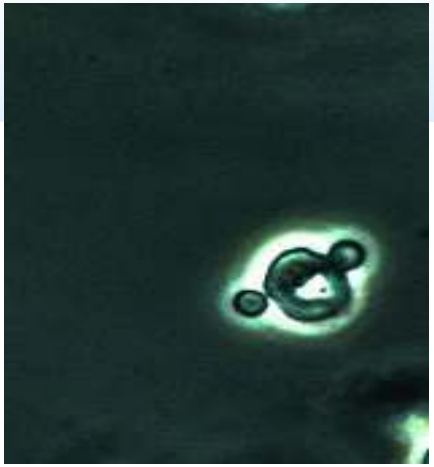

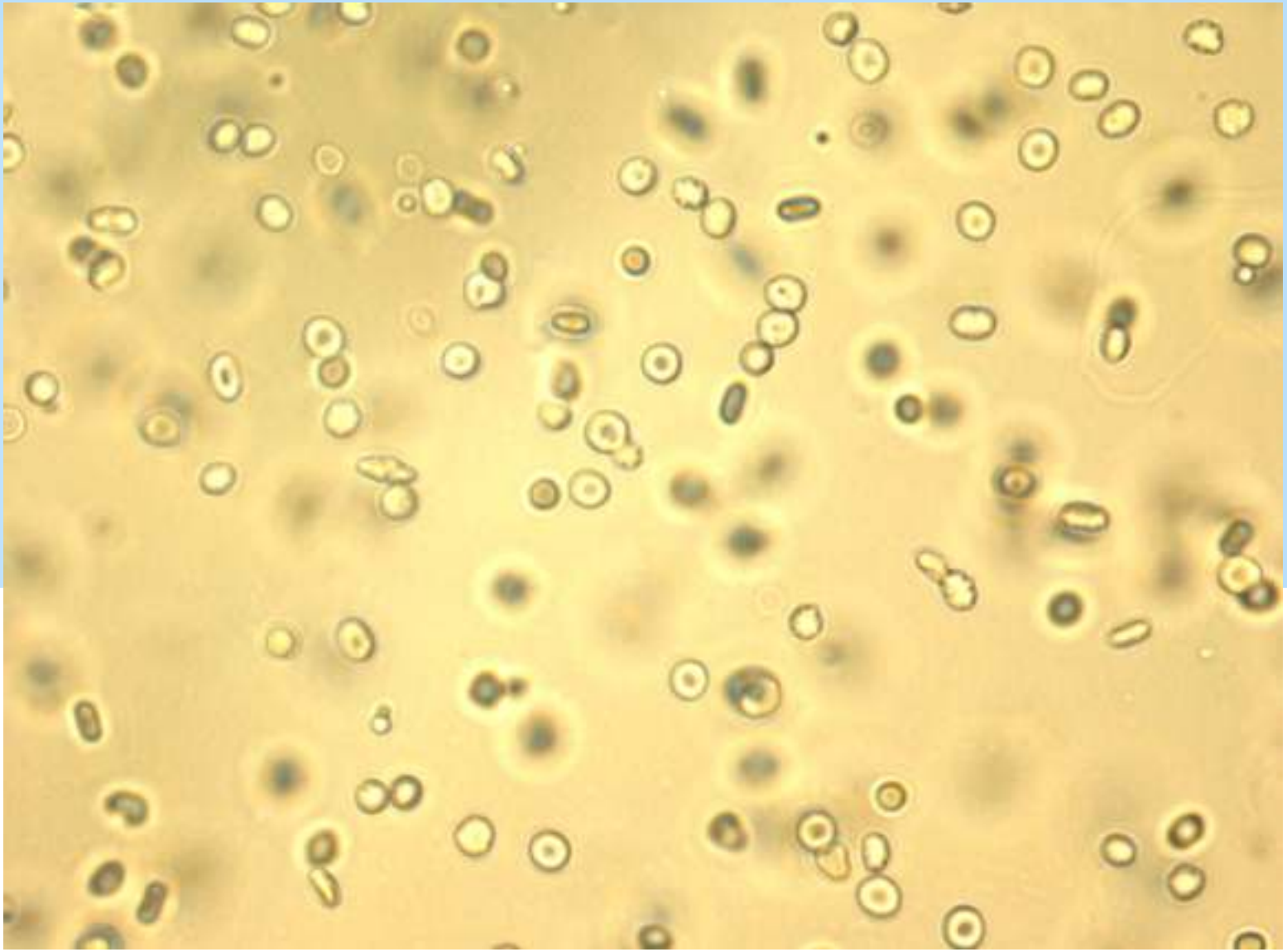

Нативный препарат. Дисморфные эритроциты. Увеличение х 400.

Фазово-контрастная микроскопия. Дисморфные эритроциты.
Увеличение 400х. 1- эхиноцит, 2- книзоцит, 3 – шизоцит.

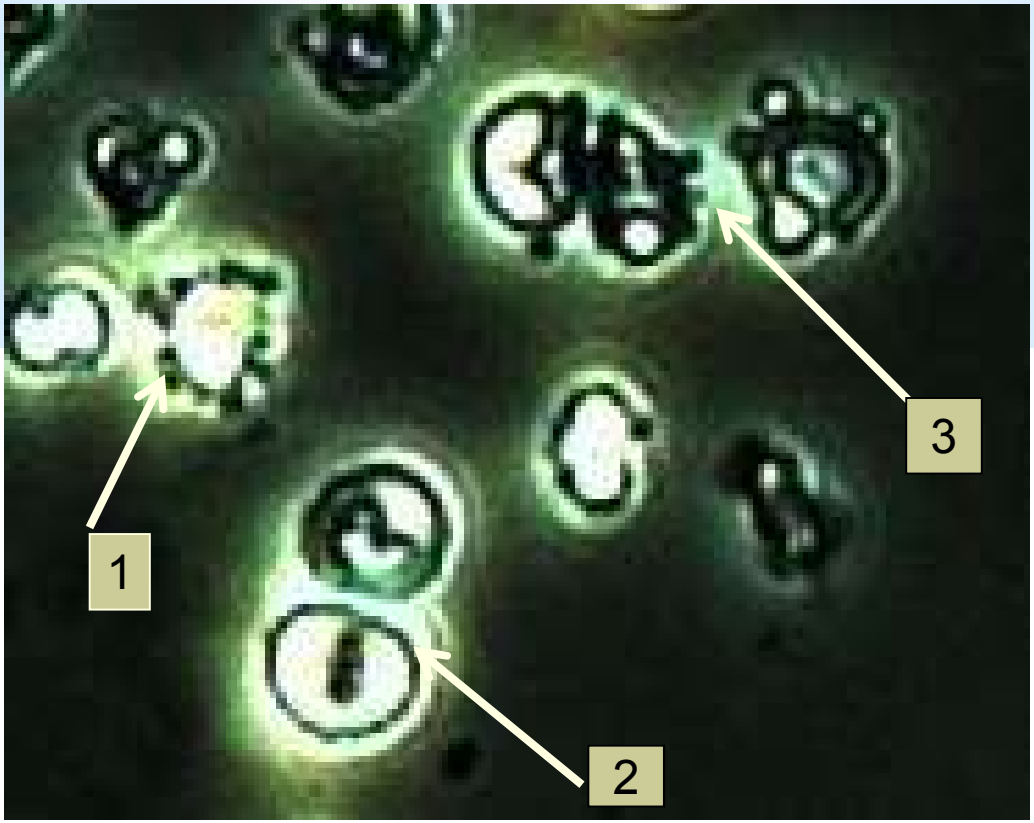

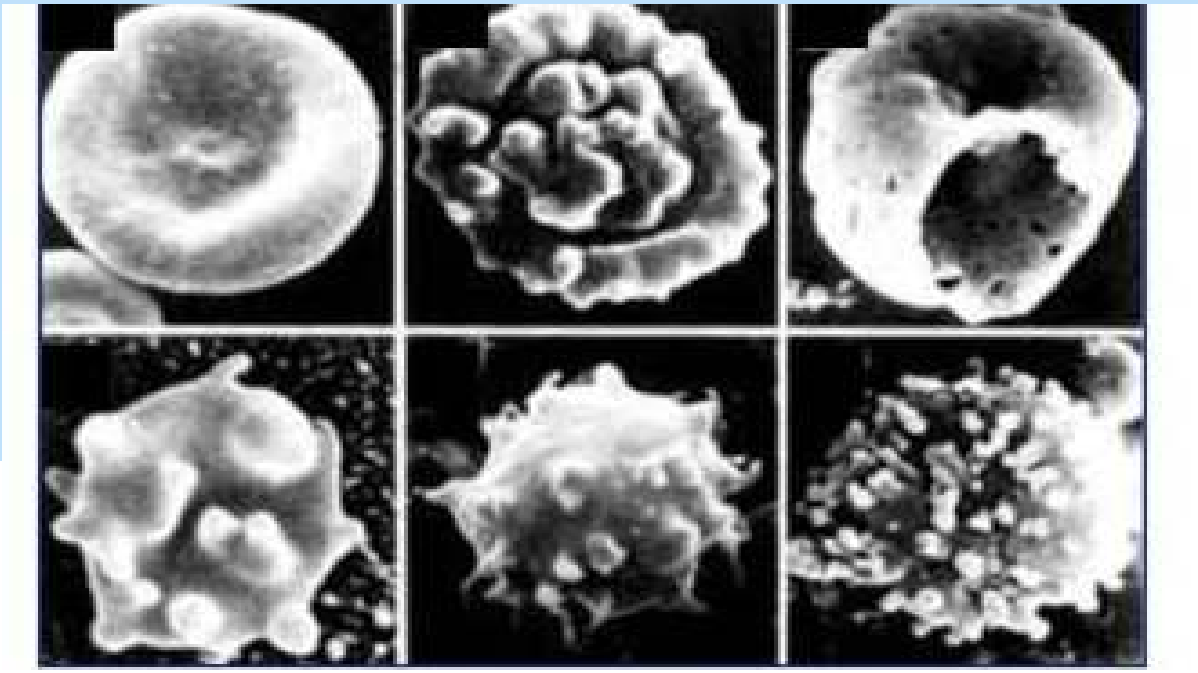

*Дисморфные эритроциты. Электоронная микроскопия

В 1992г. предложен более точный критерий гломерулярного происхождения гематурии. При исследовании осадка мочи с помощью фазово-контрастной микроскопии (ФКМ) были обнаружены эритроциты кольцевидной формы с одним или более пузырьковыми выпячиваниями разных размеров. Такие эритроциты назвали акантоцитами или G1-клетками.

Доказано, что в отличие от других форм эритроцитов, акантоциты не образуются в экспериментальных условиях in vitro, при изменении pH и осмолярности мочи, повышении концентрации белка и диуреза, а также при длительном хранении осадков мочи, не выявляются при физиологических гематуриях у здоровых людей.

Таким образом, акантоциты являются специфичными для гломерулярной гематурии формами эритроцитов, обнаружение 5% таких клеток в осадке мочи рассматривается как индикатор клубочковой патологии

Единые критерии для метода фазово-контрастной микроскопии эритроцитов мочи:

- 1) Использование утренней порции мочи, находившейся не более 2-х часов в мочевом пузыре,
- 2) Подсчет количества эритроцитов при увеличении х400,
- 3) Оценка морфологии эритроцитов при том же увеличении в препарате на предметном стекле, покрытом покровным стеклом.

Акантоцит или G1-клетка

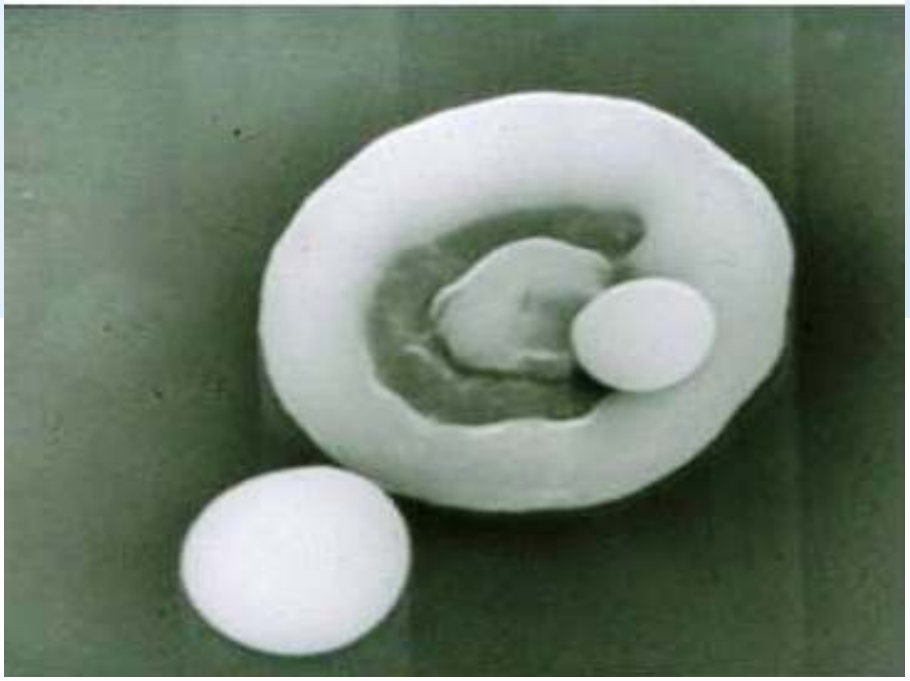

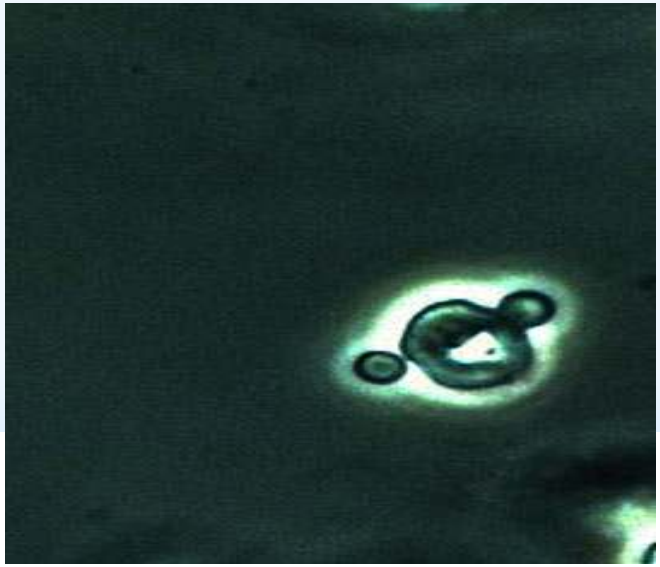

Спасибо за внимание!

MyShared